



TOSHKENT TIBBIYOT AKADEMIYASI URGANCH FILIALI
JANUBIY OROLBO‘YI TIBBIYOT JURNALI
2 - TOM, 2 - SON. 2026
14.00.00 - TIBBIYOT FANLARI ISSN: 3093-8740

UO‘K: 611.3:615.099.036.2:632.95:616.379-008.69-092.9

TAJRIBAVIY QANDLI DIABETDA PESTITSIDLAR BILAN SURUNKALI 9 OY
ZAXARLANGANDA KALAMUSHLAR OSHQOZON OSTI BEZIDA YUZAGA
KELADIGAN MORFOLOGIK O‘ZGARISHLAR



Pulatov Xabibulla Xayrullayevich

Toshkent davlat tibbiyot universiteti. Odam anatomiyasi va OXTA kafedrası dotsenti, t.f.n

Orsid id.0009-0000-7825-5511

Telefon raqam: +998998806458

Email: pulatovxabibulla@gmail.com



Ubaydullayev Abbosxo‘ja Xikmatilla o‘g‘li

Toshkent davlat tibbiyot universiteti Termiz filiali ichki kasalliklar, oilaviy shifokorlikda terapiya, harbiy dala terapiyasi va gemotologiya kafedrası assistenti

Orsid id. 0009-0005-2140-7525

Email: ubaydullayevabbosjon@gmail.com

Telefon raqam: +998998306722

Annotatsiya: Tajribaviy qandli diabet chaqirilgan kalamushlarga surunkali pestitsidlar ta’sirida 9 oylikda yuzaga keladigan dinamikadagi morfologik o‘zgarishlarni o‘rganishdan iboratdir. Dastlabki 3oylik muddatda qandli diabetda pestitsidni qabul qilgan kalamushlarni dekapitatsiya qilingandan keyin oshqozon osti bezi o‘rganildi. Oshqozon osti bezining qandli diabetda pestitsidlar ta’sirida ta’sirida 3 oy muddatdagi javob reaksiyasi asosan, o‘tkir shikastlanish ko‘rinishida namoyon bo‘lib, oshqozon osti bezi kapsulasi nisbatan qalinlashgan, yuzasi notekis, qon tomirlarida to‘laonlik belgilari aniqlandi.

Kalit so‘zlar: qandli diabet, morfologiya, oshqozon osti bezi, pestitsidlar.

KIRISH. Hozirgi vaqtda qandli diabet xastaligi tarqalishi bo‘yicha jahonda uchinchi o‘rinda turuvchi nozologiya bo‘lib, barcha yoshdagi bemorlar, hamda butun dunyoning barcha mamlakatlarida sog‘liqni saqlash tizimidagi global tibbiy-ijtimoiy muammo bo‘lib hisoblanadi.

JSST ma’lumotlariga ko‘ra, 2030-yilga kelib, *dunyo axolisining 18-20%* mazkur kasallik bilan xastalanadi, ularning 80-90% ini qandli diabet ning 2 tipi bilan xastalanganlar tashkil etadi. Sanoati rivojlangan mamlakatlarda qandli diabet kasalligining tarqalishi 5-6% ni tashkil etadi va birinchi navbatda 40 yoshdan katta bo‘lgan axoli o‘rtasida kasallikning uchrashi va oshib ketish ehtimoli juda yuqori darajada. 2027-yilga kelib, rivojlangan mamlakatlarda qandli diabet xastaligi bilan og‘rigan



TOSHKENT TIBBIYOT AKADEMIYASI URGANCH FILIALI
JANUBIY OROLBO‘YI TIBBIYOT JURNALI
2 - TOM, 2 - SON. 2026
14.00.00 - TIBBIYOT FANLARI ISSN: 3093-8740

bemorlar soni 41% ga ortishini JSST tomonidan tahmin qilmoqda. Qandli diabet bilan kasallangan bemorlarda hayot sifatining pasayishi, nogironlik va o‘limga olib keluvchi asoratlar, barcha ichki azolar tizimi kasalliklari hisoblanadi. Qandli diabet kasalligini davolashdagi katta tajribalarga qaramasdan bemorlarning aksariyat qismi nogiron bo‘lib qolmoqda. Shuning uchun ular jiddiy tibbiy va ijtimoiy muammoni namoyish etadi.

ADABIYOTLAR TAHLILI VA METODOLOGIYA

Oshqozon osti bezining anatomik joylashuvi biopsiya qilish uchun nisbatan noqulay organ hisoblanadi. Bu bezdagi endokrin hujayralar (Langerhans orolchalari) butun bez to‘qimasi bo‘ylab tarqalgan bo‘lib, ular ichakni ovqat hazm qilish fermentlari bilan ta‘minlashda muhim rol o‘ynaydi. Agar orolchalarning β -hujayralari insulinni yetarli miqdorda sintez qilib, tashqi muhitga ajrata olmasa, qandli diabetning istalgan turi rivojlanadi. Dybala MP, Gebien LR, Reyna ME, (2024). Endokrin hamda ekzokrin to‘qimalar homilaning ichak epiteliyidan rivojlanadi, ular o‘zaro umumiy genetik xususiyatlarga ega bo‘lib, parakrin va ehtimol qon tomir yo‘llari orqali o‘zaro aloqada bo‘ladi. Oshqozon osti bezining kasalliklari, birinchi navbatda, uning ekzokrin qismiga ta‘sir etadi. Masalan, surunkali pankreatit, shuningdek, fibroz kistoz (mukovissidoz) holatlarida ekzokrin bez faoliyatining buzilishi odatda endokrin funksiyaga ham ta‘sir ko‘rsatadi. Aksincha, ayrim shaxslarda endokrin faoliyatning buzilishi ham ekzokrin faoliyatda anomaliyalarga sabab bo‘lishi mumkin. Ushbu o‘zaro bog‘liqlik qandli diabetning ayrim keng tarqalgan turlarining rivojlanishida ham muhim rol o‘ynaydi (Lv Y., Wei Q., Yuan X. va boshq., 2021). Mukovissidozda kamida 35% bemorlarda qandli diabet rivojlanadi. 2-tip qandli diabetda oshqozon osti bezi saratonining yuqori darajada uchrashi (Carreras-Torres R, Johansson M, 2017) ushbu to‘qimalar o‘rtasida o‘zaro bog‘liqlik mavjudligini taxmin qilishga asos beradi. Insulin kuchli apoptozga qarshi (antiapoptotik) omil bo‘lib, uning ortiqcha bazal sekretsiyasi va ehtimoliy parakrin ta‘siri bu bog‘liqlikka hissa qo‘shadi. Bunga oshqozon osti bezi saratoni bilan tana massasining ortishi o‘rtasidagi yaxshi ma‘lum bog‘liqlik, shuningdek, bariatrik jarrohlik yoki dieta orqali vazn yo‘qotish natijasida och qoringa plazmadagi insulin darajasining pasayishi va vazn bilan bog‘liq barcha turdagi saraton kasalliklarining kamayishi dalil bo‘la oladi (Nigi L, Maccora C, Dotta F, 2020). O‘tkazilgan tadqiqotlar shuni ko‘rsatdiki, 1-tip qandli diabet (QD1) bilan og‘rigan bemorlarning me‘da osti bezi to‘qimalarini gistologik (mikroskop ostida) tahlil qilish – bu kasallikning mahalliy (in situ) rivojlanish jarayonlarini tushunishda muhim ahamiyatga ega. Bugungi kunda QD1 bilan kasallangan donorlarning me‘da osti bezi to‘qimalari maxsus biorepozitoriyalar (biologik namuna banklari) tomonidan to‘planmoqda. Ushbu markazlar o‘zlaridagi to‘qimalarni turli tadqiqotchilar bilan bo‘lishgani sababli, bu ilmiy sohada yangi immunogistokimyoviy usullar va ilg‘or texnologiyalar yordamida QD1 kasalligining rivojlanish mexanizmini chuqurroq o‘rganish imkonini berdi.

Ushbu tahliliy maqolada biz 1-tip diabetning boshlanishi va rivojlanishida ishtirok etadigan endokrin va ekzokrin me‘da osti bezi hamda immun tizimda kechadigan hujayraviy va molekulyar o‘zgarishlarga doir so‘nggi ilmiy yutuqlarni keng yoritamiz. Bundan tashqari, mualliflar 1-tip diabet nafaqat insulin ishlab chiqaruvchi orolchalar β -hujayralarini, balki butun me‘da osti bezini zararlashini ko‘rsatadigan yangi ilmiy dalillarni ham alohida ta‘kidlab o‘tganlar. **Iessi IL va Dallaqua B (2025)** tomonidan olib borilgan tadqiqotda qandli diabetning homilador kalamushlar (Wistar zotidagi) homilalarining endokrin me‘da osti bezi rivojlanishiga ta‘siri o‘rganilgan.

Tadqiqot mualliflari giperqlikemiya (qon shakarining yuqori darajasi), gipoksiya (kislorod tanqisligi) va oksidlovchi stress kabi onaning noqulay ichki muhitining homilaning me‘da osti bezidagi orolchalar (Langerhans orolchalari) morfologik rivojlanishiga ta‘sirini baholaganlar. Tadqiqotda homilaning 18- va 21-homiladorlik kunlari (embrional rivojlanish bosqichlari) o‘rganilgan.

Diabetni sun‘iy ravishda yuzaga keltirish uchun kalamushlarga streptozototsin moddasini yuborish orqali eksperimental qandli diabet induktsiya qilingan. Uch oylik yoshga yetgach (voyaga yetgan holatda), barcha kalamushlarga og‘iz orqali glyukoza yuklama testi (OGTT) o‘tkazilgan.



TOSHKENT TIBBIYOT AKADEMIYASI URGANCH FILIALI
JANUBIY OROLBO‘YI TIBBIYOT JURNALI
2 - TOM, 2 - SON. 2026
14.00.00 - TIBBIYOT FANLARI ISSN: 3093-8740

Ushbu test glyukoza darajasini baholash orqali eksperimentga hayvonlarni tanlash mezoni sifatida ishlatilgan.

So‘ngra kalamushlar juftlashtirilgan va homilador qilingan. Homiladorlikning 18- va 21-kunlarida ona kalamushlar o‘ldirilgan, qon namunalaridan biokimyoviy ko‘rsatkichlar aniqlangan hamda homilaning me‘da osti bezlari yig‘ilib, immunogistokimyoviy tahlil uchun tayyorlangan.

Homiladorlikning 18- va 21-kunlarida (GD18/21) diabetga chalingan urg‘ochi kalamushlar (D guruhi) nazorat guruhi (C guruhi) bilan solishtirilganda, yuqoriroq glikemiya (qon shakar darajasi), eritropoetin va TBARs (tiobarbitur kislotasiga reaktiv moddalar – oksidlovchi stress belgisi) darajalarini ko‘rsatdi. Shuningdek, bu guruh homilalarining me‘da osti bezidagi orolchalarida hujayralarning notekis va buzilgan taqsimlanishi kuzatildi.

D guruhi urg‘ochilarining homilalarida endokrin me‘da osti bezida, xususan GD18 kuni, insulinga ijobiy bo‘yalgan hujayralarning nisbati yuqoriroq bo‘lgan. Biroq, PDX-1 (pankreatik transkripsion omil) bo‘yicha immunoboyalashda ikki guruh o‘rtasida sezilarli farq aniqlanmadi.

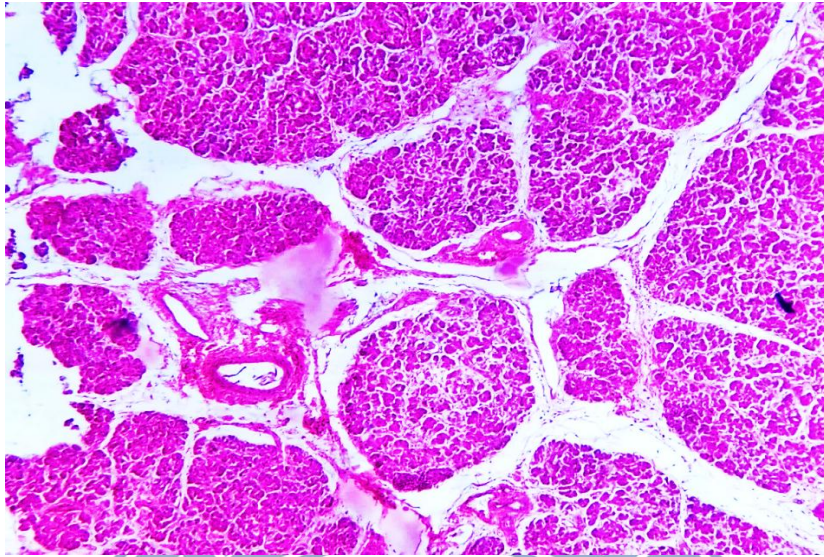
D guruhi homilalarida GD18 kuni hujayra proliferatsiyasining (o‘shining) pasaygani, ya‘ni Ki-67 bilan bo‘yalgan hujayralar sonining kamaygani qayd etildi. Biroq GD21 kuni bu guruhda hujayra proliferatsiyasi ortgani kuzatildi.

Shuningdek, GD21 kuni D guruhida apoptozga (hujayra o‘z-o‘zini yo‘q qilish jarayoni) uchrayotgan hujayralar nisbati nazorat guruhiga qaraganda yuqoriroq bo‘lgan.

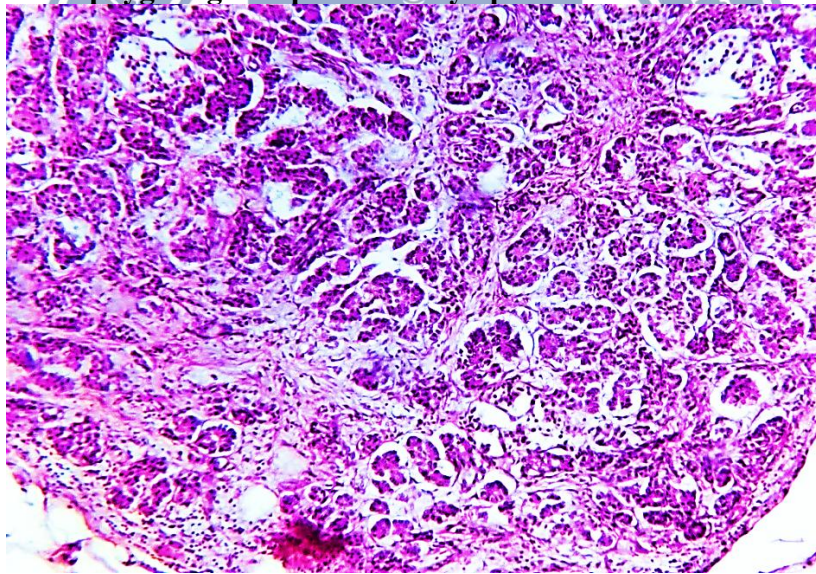
Umuman olganda, onadagi giperglikemiya homila me‘da osti bezining orolcha tuzilmasini buzadi, bu esa yangi tug‘ilgan chaqaloqda giperglikemiya rivojlanishiga zamin yaratadigan funksional o‘zgarishlarga olib keladi.

Material va metodlar: Tadqiqotda 180 ta oq laborator kalamushlarda tajribaviy qandli diabet xastaligi modeli yaratiladi (0,11 mg/100 massa nisbatida). Oq laborator kalamushlar 3 ta guruhga ajratiladi. **1-guruh** 60ta intakt kalamushlar- nazorat guruhi. **2 -guruh** tajriba guruhi 60 ta oq laborator kalamushlarda tajribaviy qandli diabet kasalligi modeli yaratilgan kalamushlar guruhi. **3-guruh** 60ta tajribaviy qandli diabet kasalligi sharoitida pestitsidlar bilan surunkali zaharlangan kalamushlar guruhi.

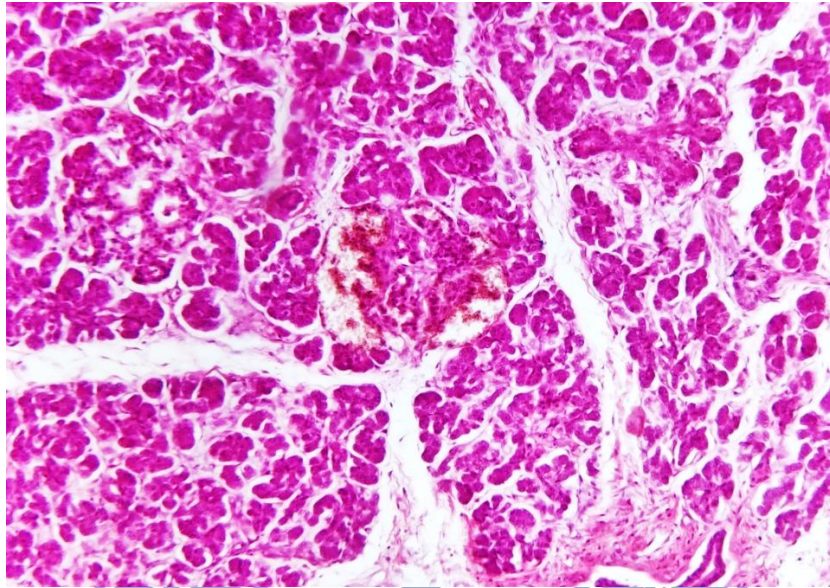
NATIJALAR: Tajribada kalamushlarga qandli diabet xastaligida pestitsidlarni og‘iz orqali yuborishda dinamikadagi 3,6,9 oylikdagi morfologik o‘zgarishlarni o‘rganishdan iboratdir. Dastlabki 3oylik muddatda tajribaviy qandli diabetda pestitsit qabul qilingan kalamushlarni dekapitatsiya qilingandan keyin oshqozon osti bezi o‘rganildi. Morfologik jixatdan 9 oylik muddatda qandli diabetda pestitsidlar ta‘sirida boqilgan kalamushlar oshqozon osti bezidagi ta‘sirlanish davomiyligi 3 va 6 oylikka nisbatan, hajman kichiklashganligi, bo‘lakchalarni har xil kattalikda bo‘lishi, makroskopik sariq pushti rangda bo‘lishi, yog‘ to‘qimasini ko‘p bo‘lishi, bo‘lakchalararo to‘siqlarda qalinlashgan dag‘al tolali biriktiruvchi to‘qimalarni xaddan ziyod ko‘payganligi aniqlanadi.



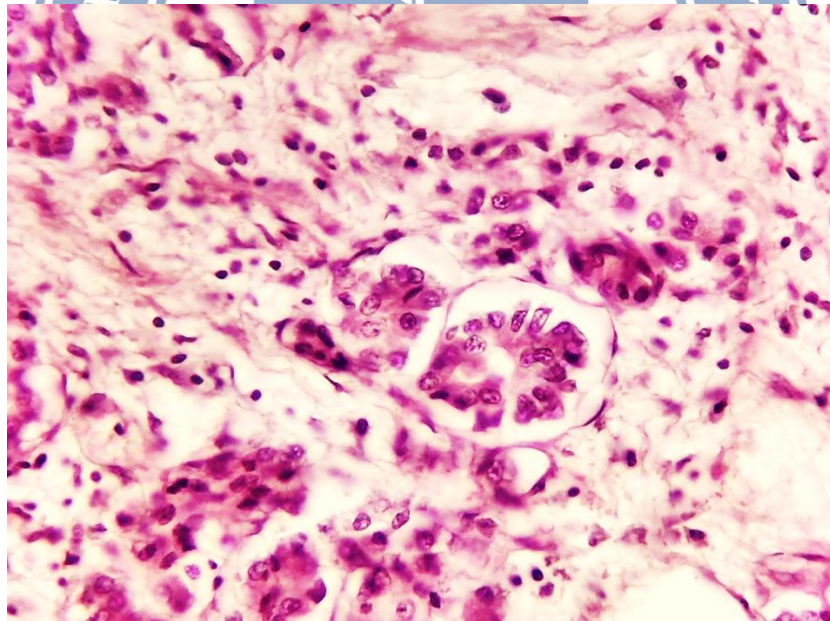
1-Rasm. 9-oy qandli diabetda pestitsidlar ta’sirida kalamush oshqozon osti bezi. Har xil kattalikdagi bo‘lakchalar va ular orasida dag‘al tolali birikitruvchi to‘qimaning ko‘payganligi aniqlanadi. Bo‘yoq G.E. O‘lchami 4x10.



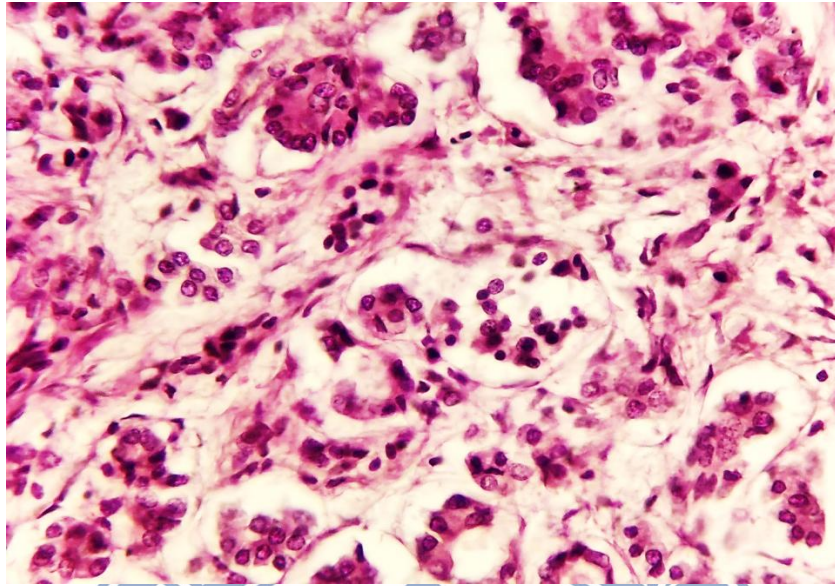
2-Rasm. 9-oy qandli diabetda pestitsidlar ta’sirida kalamush oshqozon osti bezi. Oshqozon osti bezi atsinuslarining xar xil kattalikdagi intensivlikda bo‘yalgan bez epiteliylari. Oraliqda shishlar aniqlanadi. Bo‘yoq G.E. O‘lchami 10x10.



3-Rasm. 9-oy qandli diabetda pestitsidlar ta’sirida kalamush oshqozon osti bezi. Oshqozon osti bezi atsinuslarida o’choqli diapidez qon quyilishlar va xajman kichiklashgan bez atsinuslari aniqlanadi. Bo’lakchalararo to’siqda qalinlashgan o’choqli birikitruvchi to’qima. Bo’yoq G.E. O’lchami 4x10.

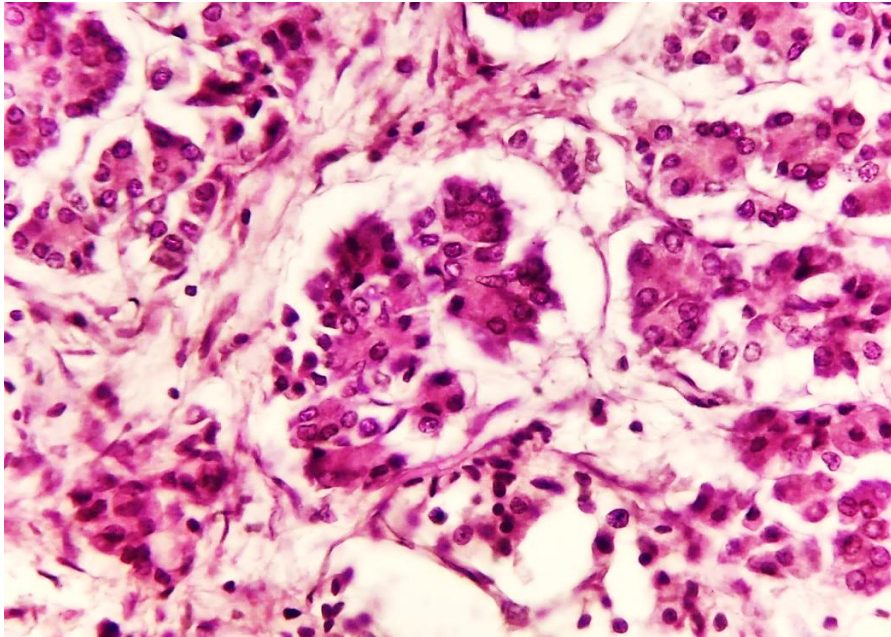


4-Rasm. 9-oy qandli diabetda pestitsidlar berilgan kalamush oshqozon osti bezi. Oshqozon osti bezi atsinuslarda segmentar xujayralar o’limi va oraliqda o’choqli qon quyilishlar aniqlanadi. Asinuslar atrofida takomil topayotgan limfotsitar infiltratsiya o’choqlari aniqlanadi. Bo’yoq G.E. O’lchami 20x10.



5-Rasm. 9-oy qandli diabetda pestitsidlar ta’sirida kalamush oshqozon osti bezi. Oshqozon osti bezi markaziy bez yo’liga yaqin joylashgan atsinuslarda va perivaskulyar soxalarda limfotsitar infiltratsiya o’choqlari aniqlandi. Bo‘yoq G.E. O’lchami 20x10.

Morfologik jihatdan, oshqozon osti bezi fibroz kapsulasi qalinlashgan, tarkibida dag‘al tolali kollagenga boy bo‘lgan birikitruvchi to‘qima, qon tomirlarni keskin kengayishi, fibroblastlarni proliferativ faol o‘choqlari, gistiotsitlarni ko‘payishi, oraliqda limfo gistiotsitar infiltratsiya o‘choqlarini yuzaga kelganligi jarayonda surunkali yallig‘lanish o‘choqlari bilan davom etayotganligini tasdiqlaydi. Bo‘lakchalar har xil kattalikda bo‘lib, oraliq to‘siqlarni tashkil etgan birikitruvchi to‘qimaning haddan ziyod qalinlashganligi, tomirlarida saqlanib qolgan to‘laqonlik aniqlanadi. Bo‘lakchalar tarkibidagi atsinar bez tuzilmalari 3 va 6 oylik muddatga nisbatan maydalashganligi, atsinuslar perimetrida siyrak va dag‘al tolali birikitruvchi to‘qimani ko‘payganligi, periatsinar mayda kalibrli qon tomirlarni to‘laqonligi, kapillyarda staz va sladj fenomeni bo‘lishi, atsinar bo‘shliqlarda och eozinofil kiritilmarni ko‘p bo‘lishi, oraliq shilarni shakllanganligi, bez epiteliylarida metabolik o‘zgarishlardan, hujayra sitoplazmasida, har xil tabiatli kiritilmarni ko‘payishi, hujayra yadrolarini har xil bo‘yalishi va kattalikda bo‘lishi pleomorfizmi aniqlanadi.



6-Rasm. 9-oy qandli diabetda pestitsidlar ta'sirida kalamush oshqozon osti bezi. Oshqozon osti bezi langerxans orolchasidagi hujayraviy tarkibning keskin kamayishi. Oraliqda shishlar aniqlanadi. Bo'yoq G.E. O'lchami 40x10.

Shu bilan birga, bo'lakchalar oralig'ida yog' to'qimasini o'sib kirganligi, oshqozon osti bezi parenximasi o'rnida mezenximal to'qimaning shakllanganli bilan izohlanadi. 3 va 6 oylik muddatga nisbatan, 9-oylikdagi muddatda, bo'lakchalararo to'siqlar perimetrida yog' to'qimasi va dag'al tolali biriktiruvchi to'qima tarkibida ham sust shakllangan surunkali yallig'lanish o'choqlari aniqlanadi. Natijada, atsinar bezlar gistioarxitektonikasining keskin o'zgarishi, bez epiteliylari har xil kattalikda, sitoplazmasida dag'al kiritmalarning yuzaga kelganligi aniqlandi. Bez epiteliylari 3 va 6 oylik muddatga nisbatan, bez xujayralari oralig'ida shakllangan dag'al tolali tuzilmalarni ko'p miqdorda shakllanganligi, atsinuslar perimetrida, to'laqonlik va gistiotsitlar, fibroblastlarni ko'payishi aniqlanadi. Asinuslar atrofida saqlangan va sust shakllangan limfo-gistiotsitar infiltratsiya o'choqlari 3 va 6 oylik muddatga nisbatan ko'payganligi aniqlanadi. Bu esa, ta'sirlovchi bo'lgan qandli diabetda pestitsidlar ta'sirida ta'sirida, oshqozon osti bezi epiteliy hujayralarida dasturlangan o'lim jarayonini davomli tarzda rivojlanishi, aseptik yallig'lanishni o'choqlarini davom etayotgan-ligini anglatadi. Natijada, disregenrator jarayonlar bo'lgan, reparativ regenratsiya oqibatida, biriktiruvchi to'qimaning ko'payishi aniqlanadi.

Saqlanib qolgan atsinar bez bo'shliqlarida gomogen bazofil sekretning kamayganligi bo'lishi, bez xujayralarini hajman kichiklashganligi, atsinar bezlarni turli kattalikda bo'lishi, morfofunktsional ko'rsatkichlarini keskin pasayganligini anglatadi. Jumladan, bez epiteliy hujayralari yadrolari har xil kattalikda pleomorfizm, mitoz o'choqlarini turli bosqichlarda bo'lishi bilan xarakterlanadi.

Bez bo'lakchalarini kattaligi xam atsinuslarning morfofunktsional jihatlariga bog'liq ravishda, surunkali ta'sirlanish natijasida, perilobulyar soxalarda siyrak va dag'al tolali tuzilmalarning ko'payishi, fibroblastlar va gistiotsitlarni proliferatsiyasi, hujayralar o'limi va apoptozga uchragan bez epiteliylari atrofida makrofaqarlar va kam sonli neytrofilarni bo'lishi bilan xam izohlanadi.

Mayda kalibrli qon tomirlar va kapillarlar qon tomirlarda to'laqonlik va o'choqli qon quyilishlar va tomir devori mushak qavatini qalinlashganligi aniqlanadi.

Natijada, aksariyat atsinar bezlarda sekretni dimlanishi umumiy bez yo'lida ham sekretni dimlanishiga olib kelganligi aniqlanadi. Bu esa o'z navbatida, bo'lakchalar bez yo'llarida sekretni turib qolishi oqibatida, sekret yo'llari epiteliy hujayralarining bo'kishi va sitoplazmasida eozinofil



TOSHKENT TIBBIYOT AKADEMIYASI URGANCH FILIALI
JANUBIY OROLBO‘YI TIBBIYOT JURNALI
2 - TOM, 2 - SON. 2026
14.00.00 - TIBBIYOT FANLARI ISSN: 3093-8740

kiritmalarni ko‘payishiga olib kelganligi aniqlanadi. Kengaygan tomirlar atrofida to‘qimalarda xujayralararo suyuqlikni ko‘payganligi aniqlanib, aksariyat ekstratsellyulyar matriksda och pushti rangdagi kengaygan sohalar aniqlanadi. Bu esa, bo‘lakcha markazidagi atsinar bezlarni siqilishiga olib kelishi natijasida, bez epiteliylarini hajmiy kichrayganligi aniqlanadi.

Aynan, qon tomirlarda dimlanish surunkali rivojlangan soxalarda tomir atrofida siyrak va dag‘al tolali birikitruvchi to‘qimani ko‘payganligi aniqlanadi. Natijada, oshqozon osti bezining meyordagi gistioarxitektonikasida birikitruvchi to‘qimaning egallagan maydoni ko‘payishiga olib kelganligi bilan davom etishi aniqlanadi.

Morfologik jihatdan, 9-oylik muddatda 6-oylik muddatdagi jarayonlarni ustiga to‘qimadagi morfofunktsional jihatdan faol bo‘lgan atsinuslar epiteliy hujayralarini hajman kattalashgan va segmentda ko‘p fokusli kichraygan hujayralar to‘plami aniqlanib, bu o‘zgarishlar qutbli tusda bo‘lib, aksariyat atsinuslarni qon tomirlar o‘tgan soxasida hajman kattalashgan, apikal soxasida kichiklashgan sitoplazmali hujayralarni bo‘lishi aniqlanadi. 200x ko‘rish maydoni 1-2ta mitoz o‘choqlari aniqlanib, aksariyat atsinuslarni bir xil qutbli ko‘rinishdagi o‘zgarishlari aniqlanadi.

Bo‘lakchalarni kapsulasi nisbatan qalinlashgan, tarkibida asosan siyrak va dag‘al tolali birikitruvchi to‘qima o‘choqlarining bo‘lishi, mayda qon tomirlarida to‘laqonlik belgilarini saqlanishi, tomirlar atrofida shishli o‘choqlarni bo‘lishi bilan xarakterlanadi.

MUHOKAMA

Morfologik jixatdan oshqozon osti bezining bo‘lakchalarida joylashgan funksional birliklar – atsinuslar to‘q eozinofil sitoplazmali, yadrosi bazofil bo‘yalgan bir xil kattalikdagi xujayralardan tashkil topgan bo‘lib, atsmar bez bo‘shliqlarida xam xuddi eozinofil gomogen ekzo sekret bo‘lishi bilan xarakterlanadi. Tajribada kalamushlarga pestisidlar va qandli diabetda pestitsidlar ta’sirida ni og‘iz orqali yuborishda dinamikadagi 3,6,9 oylikdagi morfologik o‘zgarishlarni o‘rganishdan iboratdir. Dastlabki 3oylik muddatda tajriba pestisidlar va qandli diabet qabul qilingan kalamushlarni dekapitatsiya qilingandan keyin oshqozon osti bezi o‘rganildi.

Oshqozon osti bezining bo‘lakchali ko‘rinishi nisbatan buzilgan, atsinus tuzilmalar bez epiteliylari sitoplazmasida dag‘al ko‘rinishdagi kiritmalarning bo‘lishi, bez epiteliylarini, nazorat guruxiga nisbatan noravon joylashgan, bez xujayralarida nekrobioti o‘zgarishlar, xujayralarni nobud bo‘lishiga uchragan soxalarda sust shakllangan limfotsitar-makrofagal infiltratsiya o‘choqlarining bo‘lishi bilan xarakterlandi. Asinar bez bo‘shliqlarida gomogen bazofil bo‘yalgan sekretning bo‘lishi, bez xujayralarining kichik atsinuslarda hajman kichikdligi, saqlangan katta xajmli atsinuslarda bez xujayralari xajmining katta bo‘lishi, morfo-funksional ko‘rsaktichlari bo‘yicha, yuqori faollikda turganligini anglatadi. Shu bilan birga, aksariyat, bez atsinuslari xar xil kattalikda bo‘lib, yadrolari apikal joylashganlarida nekrobioz jarayoni rivojlangan-ligini anglatadi.

Bez atrofidagi mayda kapillyarlarda to‘laqonlik, oraliq to‘qimasida interatitsialsh ishlarni takomil topganligi aniqlandi. 3 oylik muddatda bez stromasida, siyrak tolali birikitruvchi to‘qima tuzilmalarini shakllanganligi, bezlarni asosiy bez yo‘li perimetrida joylashganlarida, siyrak + dag‘al tolali tuzilmalari aniqlandi. Pestisidlar ta’sirida oshqozon osti bezidagi morfologik o‘zgarishlarning bevosita bog‘liqligi aniqlan-masada, bez atsinar yo‘llari atrofida sirkulyar ko‘rinishdagi siyrak tolali biriktiruvchi to‘qimaning shakllanishi, fibroblast va gistitsitlarning o‘choqli to‘planishi vniqlanadi. Bu esa, o‘z navbatida, bez to‘qimasi sekretini dimlanishiga va ba’zi bir atsinar bezlar tarkibidagi sekretni xaddan ziyod quyuqlashishiga olib kelganligi aniqlandi.

XULOSA

Qandli diabet chaqriilgan kalamushlarda 6 oy muddatda pestitsidlar bilan surunkali zaxarlanishda asosan oshqozon osti bezi umumiy bez chiqaruvchi yo‘llarida atrofida dag‘al tolali birikitruvchi to‘qimani ko‘payishi, atsinuslarni hajman kichiklashishi, sekretlarini quyuqlashishi, qon tomirlarida notekis to‘laqonlini yuzaga kelganligi, langerxans orolchalarini hajman kichiklashishi, stromasida bo‘shliqlarni ko‘payishi, bo‘lakchalar oralig‘ida birikitruvchi to‘qimani ko‘payishi kabi o‘zgarishlar aniqlandi.



TOSHKENT TIBBIYOT AKADEMIYASI URGANCH FILIALI
JANUBIY OROLBO‘YI TIBBIYOT JURNALI
2 - TOM, 2 - SON. 2026
14.00.00 - TIBBIYOT FANLARI ISSN: 3093-8740

Bu esa, pestitsidlarni qandli diabet rivojlangan kalamushlar oshqozon osti bezidagi metabolizmni keskin izdan chiqarishini stimullashi, atsinar bez epiteliylarini nobud bo‘lishi, morfofunktsional ko‘rsatichlarini keskin pasayishga olib kelganligini tasdiqlaydi.

ADABIYOTLAR RO‘YXATI

1. Song Y, Chou EL, Baecker A, et al. Endocrine-disrupting chemicals, risk of type 2 diabetes, and diabetes-related metabolic traits: a systematic review and meta-analysis. *J Diabetes*. 2016;8:516–532
2. Sun H., Chen N., Yang X., Xia Y., Wu D. Effects induced by polyethylene microplastics oral exposure on colon mucin release, inflammation, gut microflora composition and metabolism in mice. *Ecotoxicol. Environ. Saf.* 2021;220:112340.
3. Sun H., Chen N., Yang X., Xia Y., Wu D. Effects induced by polyethylene microplastics oral exposure on colon mucin release, inflammation, gut microflora composition and metabolism in mice. *Ecotoxicol. Environ. Saf.* 2021;220:112340.
4. Taylor KW, Novak RF, Anderson HA, et al. Evaluation of the association between persistent organic pollutants (POPs) and diabetes in epidemiological studies: a national toxicology program workshop review. *Environ Health Perspect.* 2013;121:774–783.
5. Taylor MK, Sisti G. Fetal hypercholesterolemia and gestational diabetes mellitus: a meta-analysis. *Minerva Obstet Gynecol.* 2024 Oct;76(5):452-457
6. Vuong A.M., Zhang C., Chen A. Associations of neonicotinoids with insulin and glucose homeostasis parameters in US adults: NHANES 2015–2016. *Chemosphere.* 2022;286:131642.
7. Wadie W., Mohamed A.H., Masoud M.A., Rizk H.A., Sayed H.M. Protective impact of lycopene on ethinylestradiol-induced cholestasis in rats. *Naunyn-Schmiedeberg’s Arch. Pharmacol.* 2021;394:447–455.
8. Walker SL, Leete P, Boldison J. Tissue Resident and Infiltrating Immune Cells: Their Influence on the Demise of Beta Cells in Type 1 Diabetes. *Biomolecules.* 2025 Mar 19;15(3):441
9. Wang J., Wang X.-Q., Liu R.-P., Li Y.-H., Yao X.-R., Kim N.-H., Xu Y.-N. Melatonin Supplementation during In Vitro Maturation of Porcine Oocytes Alleviates Oxidative Stress and Endoplasmic Reticulum Stress Induced by Imidacloprid Exposure. *Animals.* 2023;13:2596.
10. Wang W., Wang X., Chun J., Vilaysane A., Clark S., French G., Bracey N.A., Trpkov K., Bonni S., Duff H.J., et al. Inflammasome-Independent NLRP3 Augments TGF- β Signaling in Kidney Epithelium. *J. Immunol.* 2013;190:1239–1249
11. Wang W., Wang X., Chun J., Vilaysane A., Clark S., French G., Bracey N.A., Trpkov K., Bonni S., Duff H.J., et al. Inflammasome-Independent NLRP3 Augments TGF- β Signaling in Kidney Epithelium. *J. Immunol.* 2013;190:1239–1249.
12. Whiting DR, Guariguata L, Weil C, Shaw J. IDF diabetes atlas: global estimates of the prevalence of diabetes for 2011 and 2030. *Diabetes Res Clin Pract.* (2011) 94:311–21.
13. Williams JA (2010) Regulation of acinar cell function in the pancreas. *Curr Opin Gastroenterol* 26(5): 478–483.
14. Wright JJ, Eskaros A, Windon A, et al. Exocrine pancreas in type 1 and type 2 diabetes: different patterns of fibrosis, metaplasia, angiopathy, and adiposity. *Diabetes* 2024;73:1140–1152
15. Xourafa G, Korbmacher M, Roden M. Inter-organ crosstalk during development and progression of type 2 diabetes mellitus. *Nat Rev Endocrinol.* 2024 Jan;20(1):27-49.