



**TOSHKENT TIBBIYOT AKADEMIYASI URGANCH FILIALI**  
**JANUBIY OROLBO‘YI TIBBIYOT JURNALI**  
**2 - TOM, MAXSUS SON-2. 2026**  
**14.00.00 - TIBBIYOT FANLARI ISSN: 3093-8740**

**UO‘K: 616-089.5-031.81**

**TAJRIBA SHAROITIDAGI JIGAR SHIKASTLANISHIDA PROSTATATA BEZIDAGI MORFOLOGIK KO‘RSATGICHLARINING QIYOSIY TAVSIFI**

**Saidov Jasur Baxtiyorovich**

Email - [jasur.saidov.8778@gmail.com](mailto:jasur.saidov.8778@gmail.com)

[jasur\\_saidov@tues.uz](mailto:jasur_saidov@tues.uz)

<https://orcid.org/0009-0007-1601-1838>

Abu Ali ibn Sino nomidagi Buxoro davlat tibbiyot instituti, O‘zbekiston, Buxoro, A.Navoiy ko‘chasi, 1-uy Tel: +998 (65) 223-00-50 e-mail: [info@bsmi.uz](mailto:info@bsmi.uz)



**Annotatsiya.** Tajriba guruhida jigarning eksperimental shikastlanishidan keyin prostata bezida sezilarli morfologik o‘zgarishlar kuzatildi. Ayniqsa 3 oylik kalamushlarda bez atsinuslarining deformatsiyasi, epiteliiy qavatining notekislashishi va ba’zi sohalarida distrofik o‘zgarishlar aniqlandi. Epiteliiy hujayralarida vakuolizatsiya, yadrolarning piknotik holati va sitoplazmaning donali distrofiyasi kuzatildi. 6 oylik kalamushlarda patologik jarayonlar yanada chuqurlashganligi kuzatildi. Prostata bezi atsinuslarining ayrim qismlarida atrofik o‘zgarishlar, epiteliiyning yupqalashishi va sekretor faollikning pasayishi qayd etildi. Stromada fibrozlanish elementlari va mikrosirkulyator o‘zgarishlar kuchayganligi aniqlandi. Morfometrik tahlilda atsinus diametrining kamayishi, epiteliiy balandligining pasayishi va stroma ulushining ortishi statistik jihatdan ahamiyatli ekanligi kuzatildi.

**Kalit so‘zlar:** jigar shikastlanishi, prostata bezi, morfologik ko‘rsatkichlar, kalamushlar.

**СРАВНИТЕЛЬНАЯ ХАРАКТЕРИСТИКА MORFOLOGICHESKIX POказATELEЙ  
ПРЕДСТАТЕЛЬНОЙ ЖЕЛЕЗЫ ПРИ ПОРАЖЕНИИ ПЕЧЕНИ В  
ЭКСПЕРИМЕНТАЛЬНЫХ УСЛОВИЯХ**

**Саидов Жасур Бахтиёрович**

- [jasur.saidov.8778@gmail.com](mailto:jasur.saidov.8778@gmail.com)

[jasur\\_saidov@tues.uz](mailto:jasur_saidov@tues.uz)

<https://orcid.org/0009-0007-1601-1838>

Бухарский государственный медицинский институт имени Абу Али ибн Сино,

Узбекистан, г. Бухара, ул. А. Навои, дом 1

Тел.: +998 (65) 223-00-50

e-mail: [info@bsmi.uz](mailto:info@bsmi.uz)

**Аннотация.** В экспериментальной группе после экспериментального поражения печени в предстательной железе наблюдались выраженные морфологические изменения. Особенно у 3-месячных крыс были выявлены деформация ацинусов железы, неравномерность эпителиального слоя и дистрофические изменения в отдельных участках. В эпителиальных клетках отмечались вакуолизация, пикнотическое состояние ядер и зернистая дистрофия цитоплазмы. У 6-месячных крыс наблюдалось дальнейшее углубление патологических процессов. В отдельных участках ацинусов предстательной железы отмечались атрофические



**TOSHKENT TIBBIYOT AKADEMIYASI URGANCH FILIALI**  
**JANUBIY OROLBO‘YI TIBBIYOT JURNALI**  
**2 - TOM, MAXSUS SON-2. 2026**  
**14.00.00 - TIBBIYOT FANLARI ISSN: 3093-8740**

изменения, истончение эпителия и снижение секреторной активности. Выявлено усиление элементов фиброзирования стромы и микроциркуляторных нарушений. При морфометрическом анализе статистически значимыми оказались уменьшение диаметра ацинусов, снижение высоты эпителия и увеличение доли стромы.

**Ключевые слова:** поражение печени, предстательная железа, морфологические показатели, крысы.

**COMPARATIVE CHARACTERISTICS OF MORPHOLOGICAL PARAMETERS OF THE PROSTATE GLAND IN EXPERIMENTAL LIVER INJURY CONDITIONS**

**Saidov Jasur Bakhtiyorovich**

- [jasur.saidov.8778@gmail.com](mailto:jasur.saidov.8778@gmail.com)

[jasur\\_saidov@tues.uz](mailto:jasur_saidov@tues.uz)

<https://orcid.org/0009-0007-1601-1838>

**Bukhara State Medical Institute named after Abu Ali ibn Sino, Uzbekistan, Bukhara, 1 A.**

**Navoi Street**

**Tel.: +998 (65) 223-00-50**

**e-mail: [info@bsmi.uz](mailto:info@bsmi.uz)**

**Abstract.** Significant morphological changes were observed in the prostate gland of the experimental group after experimentally induced liver injury. In particular, 3-month-old rats demonstrated deformation of the glandular acini, irregularity of the epithelial layer, and dystrophic changes in certain areas. Epithelial cells showed vacuolization, pyknotic nuclei, and granular degeneration of the cytoplasm. In 6-month-old rats, a deeper progression of pathological processes was observed. In some areas of the prostate gland acini, atrophic changes, thinning of the epithelium, and decreased secretory activity were detected. An increase in stromal fibrosis elements and microcirculatory disturbances was also identified. Morphometric analysis revealed statistically significant decreases in acinar diameter and epithelial height, along with an increase in stromal proportion.

**Keywords:** liver injury, prostate gland, morphological parameters, rats.

**Tadqiqotning dolzarbligi.** Hozirgi vaqtda erkaklarning bepushtligi butun dunyoda dolzarb tibbiy va ijtimoiy-demografik muammodir. Surunkali tajriba sharoitidagi alkogolli va mezenximal genezli jigar shikastlanishi perinatal davrda naslning reproduktiv tizimining rivojlanishida morfofunktsional buzilishlarga olib keladi, bu spermatogen qatlamning miqdoriy va sifat tarkibining o'zgarishida, spermatogenezning epitelial sonini deskvamatsiya jarayonlarining ko'payishi, spermatozoidlar, ularning harakatchanligi va hayotiylikining pasayishi, shuningdek, osmotik va kislota qarshiligi va patologik shakllar tarkibining oshishi da namoyon bo'ladi. Jigarning surunkali tajriba sharoitidagi shikastlanishi bilan og'rigan urg'ochi kalamushlar avlodida moyaklar endokrin bo'limida buzilishlar kuzatiladi, bu Leydig hujayralarining umumiy sonining kamayishi, ularning subpopulyatsiya tarkibining o'zgarishi, qonda testosteron darajasining pasayishi fonida namoyon bo'ladi [1].

Adabiyot ma'lumotlari shuni ko'rsatadiki, urg'ochi kalamushlarda turli xil genezdagi surunkali jigar shikastlanishi ularning avlodlari moyaklari interstitsial sohasining morfofunktsional tuzilishida o'ziga xos bo'lmagan o'zgarishlarning rivojlanishiga olib keladi, bu interstitsial to'qimalar hajmining o'zgarishi, endokrinotsitlarning umumiy soni va ularning turli morfofunktsional turlari, shuningdek ular tomonidan ishlab chiqarilgan gormonlar kontsentratsiyasida aks etadi. Urg'ochi kalamushlarning gepatobiliar tizimining zararlanishi rivojlanayotgan erkak jinsiy hujayralar mikromuhitida o'zgarishlar rivojlanishiga sabab bo'ladi, bu esa tajriba hayvonlarining moyak oraliq biriktiruvchi to'qimasida CD68+ hujayralari sonining kamayishida namoyon bo'ladi [2,3].



# TOSHKENT TIBBIYOT AKADEMIYASI URGANCH FILIALI JANUBIY OROLBO‘YI TIBBIYOT JURNALI

2 - TOM, MAXSUS SON-2. 2026

14.00.00 - TIBBIYOT FANLARI ISSN: 3093-8740

Erkaklar jinsiy bezining generativ bo'limi shakllanishining buzilishi patogenezidagi bo'g'inlardan biri bu erkak jinsiy hujayralarining apoptoz jarayonining faollashishi bo'lib, bu faol hujayralar sonining ko'payishi (CPP32) va hayvonlarning tajriba spermatogen qatlamida Bcl-2+ sonining kamayishi bilan tasdiqlanadi. Urg'ochi kalamushlarning gepatobiliar sistemasi patologiyasi ularning naslining moyak to'qimalarida oksidlovchi stressning rivojlanishi bilan kechadi, bu tajriba hayvonlarining moyaklar gomogenatlarida geptan va izopropanol fazalarida oksidlanish ko'rsatkichlarining o'zgarishida namoyon bo'ladi [4,5].

Inson tanasiga ekzogen va endogen ta'sirlarning kompleks ta'siri muammosiga bag'ishlangan ko'plab fundamental tadqiqotlar ularning organizmning tartibga solish tizimlariga depressiv ta'sirini isbotladi. Shu bilan birga, gomeostazning buzilishiga sezgir bo'lgan prostata bezi to'qimasining tajriba sharoitidagi jigarning shikastlanishida prostata bezidagi morfologik ko'rsatkichlarini o'rganish tadqiqotchilar uchun dolzarb bo'lib qolmoqda.

**Tadqiqotning maqsadi** tajriba sharoitidagi jigarning shikastlanishida prostata bezidagi morfologik ko'rsatkichlarini o'rganish.

**Tadqiqotning material va metodlari.** Eksperimental tadqiqotlar uchun erkak jinsdagi 3 va 6 oylik 120 ta erkak jinsdagi oq zotsiz kalamushlar tanlandi. Barcha laboratoriya hayvonlari standart vivarium sharoitida va bir xil vaqtda saqlandi. Tadqiqotlar Buxoro davlat tibbiyot institutining etik qo'mita tomonidan tasdiqlangan "Tajribaviy hayvonlardan foydalangan holda ishlarni bajarish qoidalari" (16.01.2018 yil, 18-son) bilan tartibga solinadigan qoidalariga rioya qilingan holda o'tkazildi. Ushbu laboratoriya hayvonlari mavjud kasalliklarni aniqlash, tana holati va yoshini baholash uchun va vivariyga yuqumli kasalliklarning kirib kelishini oldini olish maqsadida dastlab umumiy karantinga olindi, patologik holatlar istisno qilingach tajriba o'tkazildi.

Tajribaning dastlabki bosqichida laborator hayvonlarni keyingi tadqiqotlar uchun guruhlariga (eksperimental, nazorat) taqsimlash jarayoni amalga oshirildi. Hayvonlarni guruhlariga ajratish tasodifiy tanlov orqali amalga oshirildi. Ozuqa sinovlari va tajribalarga tayyorgarlik o'tkazildi.

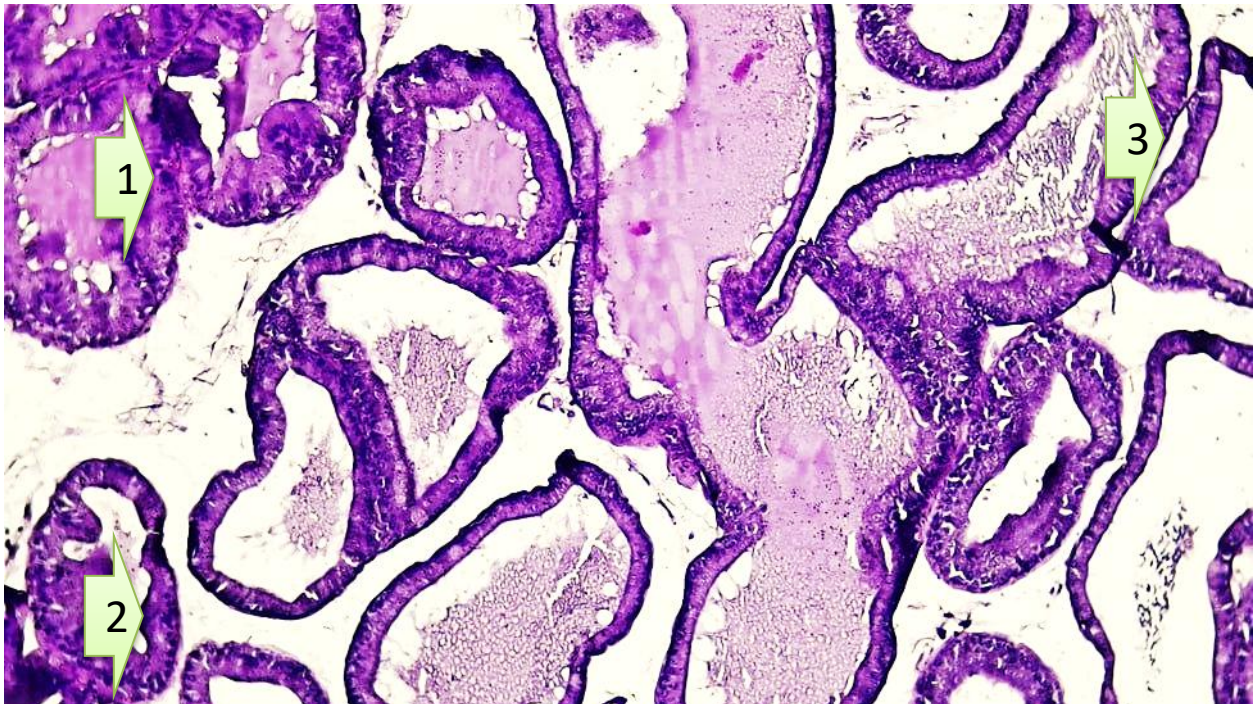
Ikkinchi bosqichda tajriba guruhiga tegishli oq zotsiz kalamushlarda jigar shikastlanishi chaqirildi. Prostata bezdagi o'zgarishlarni baholash uchun morfologik va immunogistokimyoviy tahlillarni o'z ichiga olgan keng qamrovli tadqiqotlar o'tkazildi.

Yakuniy bosqichda to'plangan morfologik ma'lumotlarni tahlil qilish va tizimlashtirish, so'ngra ularni statistik tahlilga tayyorlash amalga oshirildi. Natijalarning yetarliligi va ishonchliligiga, shuningdek, to'g'ri xulosa va tavsiyalarni shakllantirishga alohida e'tibor qaratildi.

Eksperimental tadqiqotlarda standart vivariy sharoitida saqlanadigan og'irligi 120-130 gramm bo'lgan erkak oq kalamushlardan foydalanildi. Barcha laboratoriya hayvonlari 3 guruhga bo'lindi: I guruh – nazorat guruhi (standart ovqatlanish), II guruh – tajriba sharoitidagi jigar shikastlanishidan keyingi laboratoriya hayvonlari. Tajriba yakunida hayvonlar dekapitatsiya qilindi va gistologik tadqiqotlar o'tkazildi, ma'lumotlar jurnallarda qayd etildi, natijalar statistik qayta ishlandi va o'tkazilgan tadqiqot hisoboti shaklida tavsiflandi.

### **Tadqiqot natijalari.**

Tajribaviy jigar shikastlanishidan keyingi 3 va 6 oylik oq zotsiz kalamushlarda prostata bezi to'qimalaridagi morfologik o'zgarishlar yoshga bog'liq dinamik o'zgarishini ko'rsatdi. Jigar shikastlanishi prostata stromasi va bog'lovchi to'qimalarga sezilarli ta'sir ko'rsatdi. 3 oylik davrda stroma giperplastik va biriktiruvchi to'qimalarda fibroz elementlar ortishi aniqlandi. Kollagen tolalari turlicha yo'nalishda tarqalgan va ularning strukturasi bilan parenxima hujayralari o'rtasidagi mexanik integratsiya buzilgan edi. Bu organning shakli va mexanik barqarorligini vaqtincha pasaytirish bilan bog'liq. 6 oylik davrda stroma va biriktiruvchi to'qimalarda fibroz elementlar murakkab tarkibga ega bo'lib, ba'zi sohalarda stroma qalinlashishi va kollagen tolalarining qoplangan sohalari paydo bo'ldi. Jigar shikastlanishi ortidan 3 oylik kalamushlarda sekretor kanallar bo'shlig'i qisqargan edi (1-rasm). Epiteliyning turli qavatlanishi va gipertrofik o'zgarishlari bo'shliqqa chiqarilgan sekretor mahsulotning ham samaradorligiga salbiy ta'sir ko'rsatdi.



**Rasm 1. Tajriba sharoitidagi jigar shikastlanishidan keyingi 3 oylik oq zotsiz kalamushlarning prostata bezidagi morfologik va morfometrik o‘zgarishlari. Bo‘yoq G-E. Ok 10x10 ob. 1. Atsinar bo‘shliqlarda epitelial burmalar miqdorining oshishi. 2 Interstitsial to‘qimada leykotsit hujayralarning oshishi. 3. To‘qima stromasidagi qon tomirlarda to‘laqonlik belgilarining ko‘payishi.**

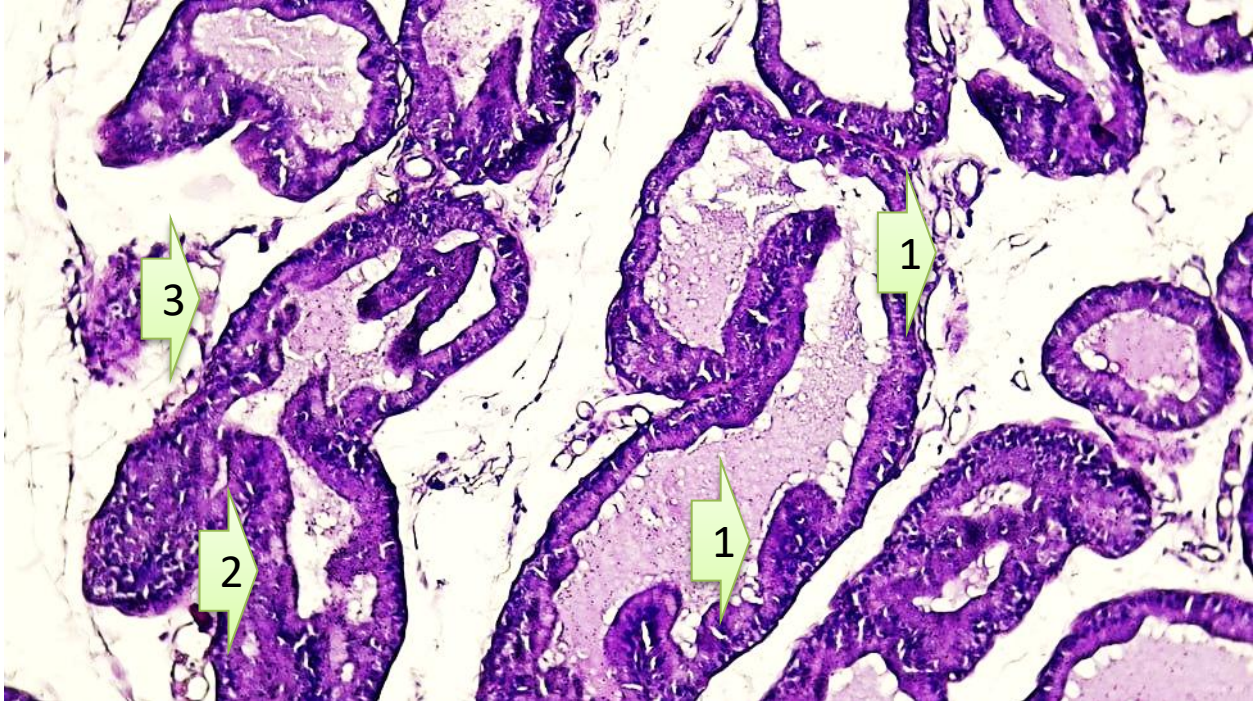
Tadqiqot natijalari shundan dalolat beradiki, tajriba sharoitida jigar shikastlanishiga 3 oylik oq zotsiz kalamushlar prostata bezida sezilarli morfologik va morfometrik o‘zgarishlarni namoyon qildi. 3 oylik tajriba guruhida epiteliy yuzasi  $1584,08 \pm 168,92$  mkm<sup>2</sup> ga yetgan bo‘lib, bu nazorat ko‘rsatkichi ( $1498,12 \pm 154,37$  mkm<sup>2</sup>) ga nisbatan oshganligi aniqlandi. Stroma yuzasi ham  $1685,28 \pm 250,48$  mkm<sup>2</sup> ni tashkil etib, nazorat guruhiga nisbatan biroz yuqori ekani qayd etildi. Alveolyar-naysimon bo‘shliq yuzasi  $11307,45 \pm 1662,07$  mkm<sup>2</sup> gacha kengayganligi kuzatildi. Epiteliy balandligi  $17,84 \pm 0,86$  mkm, kengligi esa  $14,03 \pm 0,97$  mkm bo‘lib, nazorat guruhi ko‘rsatkichlariga nisbatan ozroq ortish tendensiyasi namoyon bo‘ldi (jadval 1). Shuningdek, ikki yadroli epiteliy hujayralar soni  $0,76 \pm 0,07$  gacha ko‘payganligi aniqlandi.

**Jadval 1**

**Tajriba sharoitida jigar shikastlanishida 3 oylik oq zotsiz kalamushlar prostata bezidagi morfometrik o‘zgarishlar**

Morfometrik ko‘rsatkichlar	Nazorat guruhi	Tajriba guruhi
Epiteliy yuzasi (mkm <sup>2</sup> )	1498,12±154,37	1584,08±168,92
Stroma yuzasi (mkm <sup>2</sup> )	1612,44±228,16	1685,28±250,48
Alveoliyar-naysimon bo‘shliq yuzasi (mkm <sup>2</sup> )	10984,21±1541,32	11307,45±1662,07
Epiteliy balandligi (mkm)	17,21±0,74	17,84±0,86
Epiteliy kengligi (mkm)	13,64±0,81	14,03±0,97
Ikki yadroli epiteliy hujayralar soni	0,69±0,06	0,76±0,07

Tajriba sharoitidagi jigar shikastlanishidan keyingi 6 oylik oq zotsiz kalamushlarda prostata bezi morfologiyasi va morfometriyasi organing adaptatsion, kompensatsion va funksional potensialini aniq ko‘rsatdi. (Rasm 2.)



**Rasm 2. Tajriba sharoitidagi jigar shikastlanishidan keyingi 6 oylik oq zotsiz kalamushlarning prostata bezidagi morfologik va morfometrik o‘zgarishlari. Bo‘yoq G-E. Ok 10x10 ob. 1. Atsinar bo‘shliqlarda epitelial burmalar miqdorining oshishi. 2 Interstitsial to‘qimada leykotsit hujayralarning oshishi. 3. To‘qima stromasidagi qon tomirlarda to‘laqonlik belgilarining ko‘payishi.**

6 oylik tajriba guruhida morfologik o‘zgarishlar yanada yaqqolroq namoyon bo‘ldi. Epiteliy yuzasi  $1601,08 \pm 174,39$  mkm<sup>2</sup> ga yetgan bo‘lib, nazorat guruhidagi  $1526,84 \pm 161,28$  mkm<sup>2</sup> ko‘rsatkichga nisbatan yuqori bo‘lgan. Stroma yuzasi  $1734,61 \pm 241,41$  mkm<sup>2</sup> ni tashkil qilib, nazoratga nisbatan ortish qayd etildi. Alveolyar-naysimon bo‘shliq yuzasi  $11721,54 \pm 1347,77$  mkm<sup>2</sup> bo‘lib, bu ham nazorat guruhidagi ko‘rsatkichdan yuqori ekani aniqlandi. Epiteliy balandligi  $18,34 \pm 1,45$  mkm va kengligi  $14,75 \pm 0,66$  mkm bo‘lib, epitelial hujayralarda gipertrofik o‘zgarishlar rivojlanganligini ko‘rsatdi (jadval 2). Ikki yadroli epiteliiy hujayralar sonining  $0,86 \pm 0,11$  gacha oshishi esa kompensator-proliferativ jarayonlar faollashganligidan dalolat berdi.

**Jadval 2**

**Tajriba sharoitida jigar shikastlanishida 6 oylik oq zotsiz kalamushlar prostata bezidagi morfometrik o‘zgarishlar**

Morfometrik ko‘rsatkichlar	Nazorat guruhi	Tajriba guruhi
Epiteliy yuzasi (mkm <sup>2</sup> )	$1526,84 \pm 161,28$	$1601,08 \pm 174,39$
Stroma yuzasi (mkm <sup>2</sup> )	$1651,37 \pm 233,74$	$1734,61 \pm 241,41$
Alveoliyar-naysimon bo‘shliq yuzasi (mkm <sup>2</sup> )	$11145,78 \pm 1488,63$	$11721,54 \pm 1347,77$
Epiteliy balandligi (mkm)	$17,56 \pm 0,91$	$18,34 \pm 1,45$
Epiteliy kengligi (mkm)	$13,91 \pm 0,72$	$14,75 \pm 0,66$
Ikki yadroli epiteliiy hujayralar soni	$0,74 \pm 0,08$	$0,86 \pm 0,11$



**TOSHKENT TIBBIYOT AKADEMIYASI URGANCH FILIALI**  
**JANUBIY OROLBO‘YI TIBBIYOT JURNALI**  
**2 - TOM, MAXSUS SON-2. 2026**  
**14.00.00 - TIBBIYOT FANLARI ISSN: 3093-8740**

**Xulosa.** Nazorat guruhidagi 3 oylik oq zotsiz kalamushlar prostata bezining morfologik holati fiziologik me‘yor doirasida saqlanganligi bilan xarakterlandi. Gistologik jihatdan atsinar tuzilmalar aniq shakllangan bo‘lib, ular bir qavatli silindsimon epiteliy bilan qoplanganligi kuzatildi. Epiteliy hujayralari sitoplazmasining bir xil bo‘yalishi, yadrolarning markaziy joylashuvi va sekretor faollik belgilari prostata bezining funksional jihatdan faol ekanligini ko‘rsatdi. Stroma qismida biriktiruvchi to‘qima tolalari va mikrosirkulyator o‘zanlar me‘yoriy holatda bo‘lib, yallig‘lanish yoki degenerativ o‘zgarishlar qayd etilmadi. Morfometrik tahlilda 3 oylik nazorat guruhida epiteliy yuzasi  $1498,12 \pm 154,37$  mkm<sup>2</sup>, stroma yuzasi  $1612,44 \pm 228,16$  mkm<sup>2</sup> va alveolyar-naysimon bo‘shliq yuzasi  $10984,21 \pm 1541,32$  mkm<sup>2</sup> ni tashkil qildi. Epiteliy balandligi  $17,21 \pm 0,74$  mkm, kengligi esa  $13,64 \pm 0,81$  mkm bo‘lib, ikki yadroli epiteliy hujayralari soni  $0,69 \pm 0,06$  ga tengligi kuzatildi. Bu ko‘rsatkichlar prostata bezida fiziologik sekresiya va hujayraviy yangilanish jarayonlari muvozanatda kechayotganligini ko‘rsatadi. 6 oylik nazorat guruhida morfologik tuzilish umumiy jihatdan saqlangan bo‘lsa-da, yoshga bog‘liq fiziologik rivojlanish belgilari aniqroq namoyon bo‘ldi. Epiteliy yuzasi  $1526,84 \pm 161,28$  mkm<sup>2</sup> ga yetib, 3 oylik guruhga nisbatan 1,02 martaga oshganligi kuzatildi. Stroma yuzasi  $1651,37 \pm 233,74$  mkm<sup>2</sup> bo‘lib, 1,02 martaga ko‘paygan. Alveolyar-naysimon bo‘shliq yuzasi  $11145,78 \pm 1488,63$  mkm<sup>2</sup> ni tashkil etib, 1,01 martaga kengayganligi qayd etildi. Epiteliy balandligi  $17,56 \pm 0,91$  mkm gacha, ya‘ni 1,02 martaga, kengligi esa  $13,91 \pm 0,72$  mkm ga, ya‘ni 1,01 martaga ortgan. Ikki yadroli epiteliy hujayralari soni ham  $0,74 \pm 0,08$  ga yetib, 1,07 martaga ko‘payganligi aniqlandi. Bu o‘zgarishlar prostata bezida yoshga bog‘liq adaptatsion va sekretor faollikning kuchayishi bilan izohlanadi. Tajriba guruhida jigar shikastlanishi fonida prostata bezida morfologik va morfometrik o‘zgarishlar sezilarli darajada rivojlanganligi kuzatildi. 3 oylik tajriba guruhida atsinar tuzilmalarning ayrim sohalarida epiteliy gipertrofiyasi, stromal shish va sekretor faollikning o‘zgarishi qayd etildi. Epiteliy hujayralarida vakuolyar distrofiya elementlari va ayrim hujayralarda ikki yadroli shakllarning ko‘payishi kompensator-proliferativ jarayonlar faollashganligini ko‘rsatdi. Morfometrik tahlilda epiteliy yuzasi  $1584,08 \pm 168,92$  mkm<sup>2</sup> ga yetgan bo‘lib, bu nazorat guruhiga nisbatan 1,06 martaga oshganligini ko‘rsatdi. Stroma yuzasi  $1685,28 \pm 250,48$  mkm<sup>2</sup> ni tashkil qilib, 1,04 martaga ko‘paygan. Alveolyar-naysimon bo‘shliq yuzasi  $11307,45 \pm 1662,07$  mkm<sup>2</sup> ga yetgan bo‘lib, nazoratga nisbatan 1,03 martaga kengayganligi kuzatildi. Epiteliy balandligi  $17,84 \pm 0,86$  mkm bo‘lib, 1,03 martaga, kengligi esa  $14,03 \pm 0,97$  mkm bo‘lib, 1,02 martaga ortgan. Ikki yadroli epiteliy hujayralari soni  $0,76 \pm 0,07$  ga teng bo‘lib, bu nazorat ko‘rsatkichiga nisbatan 1,10 martaga ko‘payganligini ko‘rsatdi.

#### **Foydalanilgan adabiyotlar ro‘yxati**

1. Kim S. et al. A low level of serum total testosterone is independently associated with nonalcoholic fatty liver disease //BMC gastroenterology. – 2012. – T. 12. – №. 1. – C. 69.
2. Lotti F. et al. Metabolic syndrome and reproduction //International Journal of Molecular Sciences. – 2021. – T. 22. – №. 4. – C. 1988.
3. Lotti F., Maggi M. Effects of diabetes mellitus on sperm quality and fertility outcomes: clinical evidence //Andrology. – 2023. – T. 11. – №. 2. – C. 399-416.
4. Ye J. et al. Low serum sex hormone-binding globulin associated with insulin resistance in men with nonalcoholic fatty liver disease //Hormone and Metabolic Research. – 2017. – T. 49. – №. 05. – C. 359-364.
5. Yim J. Y. et al. Serum testosterone and non-alcoholic fatty liver disease in men and women in the US //Liver International. – 2018. – T. 38. – №. 11. – C. 2051-2059.