URGANCH DAVLAT TIBBIYOT INSTITUTI
JANUBIY OROLBO‘YI TIBBIYOT JURNALI
2 - TOM, 6 - SON. 2026
14.00.00 - TIBBIYOT FANLARI ISSN: 3093-8740

УДК 616.53-006.03:616.379-008.64:612.017.1

# ИММУНОГИСТОХИМИЧЕСКАЯ ХАРАКТЕРИСТИКА КЛЕТОЧНОГО ИНФИЛЬТРАТА (CD3, CD20, CD163) ПРИ СЕБОРЕЙНОМ КЕРАТОЗЕ НА ФОНЕ САХАРНОГО ДИАБЕТА 2 ТИПА



**Хамидова Фарида Муиновна**
https://orcid.org/0000-0001-6084-7025
DSc., профессор заведующий кафедрой патологической анатомии с курсом секционной биопсии Самаркандского государственного медицинского университета, Узбекистан, г. Самарканд, ул. Амира Темура 18, Тел: +998 66 2330841 E-mail: sammi@sammi.uz
**Нуриллаев Жавохир Аскар угли**
https://orcid.org/0009-0005-9589-0513



Самостоятельный соискатель кафедры пропедевтика внутренних болезней, реабилитология, народная медицина и эндокринология, Термезский филиал Ташкентского государственного медицинского университета nurillaevjavoxir65@gmail.com

**Аннотация.** Цель: охарактеризовать состав клеточного инфильтрата в зоне себорейного кератоза (СК) у больных сахарным диабетом 2 типа (СД2). Материал и методы. Изучены биоптаты кожи трёх групп: контроль, СК без нарушений углеводного обмена, СК при СД2. Выполнено иммуногистохимическое исследование с антителами к CD3 (Т-лимфоциты), CD20 (В-лимфоциты) и CD163 (макрофаги М2-фенотипа); подсчёт позитивных клеток проведён в программе QuPath 0.5.1. Результаты. Доля CD3+ клеток снижалась с 21,4% в контроле до 13,3% при СК без СД и 7,3% при СК на фоне СД2. Доля CD20+ клеток, напротив, возрастала: 9,9%, 14,9% и 36,2% соответственно. Доля CD163+ макрофагов при СД2 составила 35,8% против 16,9% при СК без СД. Все различия между группами СК значимы ($p < 0,001$). Заключение. При СД2 в зоне СК Т-клеточный компонент инфильтрата замещается В-клеточным и макрофагальным М2-типа.

URGANCH DAVLAT TIBBIYOT INSTITUTI
JANUBIY OROLBO‘YI TIBBIYOT JURNALI
2 - TOM, 6 - SON. 2026
14.00.00 - TIBBIYOT FANLARI ISSN: 3093-8740

**Ключевые слова:** себорейный кератоз, сахарный диабет 2 типа, CD3, CD20, CD163, лимфоциты, макрофаги, иммуногистохимия.

## IMMUNOHISTOCHEMICAL CHARACTERISTICS OF CELL INFILTRATE (CD3, CD20, CD163) IN SEBORRHOEIC KERATOSIS IN TYPE 2 DIABETES MELLITUS

**Khamidova Farida Muinovna** https://orcid.org/0000-0001-6084-7025
DSc., Professor, Head of the Department of Pathological Anatomy with a Course of Sectional Biopsy Samarkand State Medical University, Uzbekistan, Samarkand city, AmirTemur street 18, Tel: +998 66 2330841 E-mail: sammi@sammi.uz
**Nurillaev Javokhir Askar ugli** https://orcid.org/0009-0005-9589-0513
Independent Researcher at the Department of Propedeutics of Internal Diseases, Rehabilitology, Traditional Medicine, and Endocrinology, Termez Branch of Tashkent State Medical University

**Abstract.** Aim: to characterise the cellular infiltrate at the site of seborrheic keratosis (SK) in patients with type 2 diabetes mellitus (T2DM). Material and methods. Skin biopsies of three groups (control, SK without carbohydrate metabolism disorders, SK in T2DM) were stained for CD3 (T cells), CD20 (B cells) and CD163 (M2 macrophages); positive cells were counted in QuPath 0.5.1. Results. The CD3+ fraction decreased from 21.4% in controls to 13.3% in SK without diabetes and 7.3% in SK with T2DM. The CD20+ fraction increased: 9.9%, 14.9% and 36.2%, respectively. CD163+ macrophages accounted for 35.8% in T2DM versus 16.9% in SK without diabetes. All differences between the SK groups were significant ($p < 0.001$). Conclusion. In T2DM, the T-cell component of the SK infiltrate is replaced by B cells and M2 macrophages.

**Keywords:** seborrheic keratosis, type 2 diabetes mellitus, CD3, CD20, CD163, lymphocytes, macrophages, immunohistochemistry.

## 2-ТУР ҚАНДЛИ ДИАБЕТ ФОНИДА УЧРАЙДИГАН СЕБОРЕЯЛИ КЕРАТОЗДА ҲУЖАЙРА ИНФИЛЬТРАТИНИНГ (CD3, CD20, CD163) ИММУНОГИСТОКИМЁВИЙ ХУСУСИЯТЛАРИ

**Хамидова Фарида Муиновна** https://orcid.org/0000-0001-6084-7025
DSc., профессор, Патологик анатомия секцион-биопсия курси билан кафедраси мудири Самарқанд давлат тиббиёт университети, Ўзбекистон, Самарқанд шаҳри, Амир Темур кўчаси 18, Тел: +998 66 2330841 E-mail: sammi@sammi.uz
**Нуриллаев Жавоҳир Асқар ўғли** https://orcid.org/0009-0005-9589-0513
Тошкент давлат тиббиёт университети Термиз филиали ички касалликлар пропедевтикаси, реабилитология, халқ табобати ва эндокринология кафедраси мустақил изланувчиси

**Аннотация.** Мақсад: 2-тур қандли диабет (ҚД2) билан оғриган беморларда себореик кератоз (СК) соҳасидаги ҳужайравий инфильтрат таркибини тавсифлаш. Материал ва усуллар. Уч гуруҳ тери биоптатларида CD3, CD20 ва CD163 га антитаналар билан иммуногистокимёвий текширув ўтказилди, ҳужайралар QuPath 0.5.1 дастурида саналди. Натижалар. CD3+ ҳужайралар улуши назоратда 21,4%, ҚДсиз СКда 13,3%, ҚД2 фонидаги СКда 7,3% гача камайди. CD20+ ҳужайралар улуши эса 9,9%, 14,9% ва 36,2% гача ошди. CD163+ макрофаглар QD2 да 35,8% ни, ҚДсиз СКда 16,9% ни ташкил этди ($p < 0,001$). Хулоса. ҚД2 да СК соҳасида Т-ҳужайравий компонент Б-ҳужайравий ва М2-макрофагал компонент билан алмашинади.

**Калит сўзлар:** себореик кератоз, 2-тур қандли диабет, CD3, CD20, CD163, лимфотситлар, макрофаглар, иммуногистокимё.

**Введение.** Сахарный диабет 2 типа (СД2) сопровождается хроническим вялотекущим воспалением и нарушением иммунных реакций, которые затрагивают и кожу [1, 2]. Именно поэтому у больных диабетом кожные инфекции протекают тяжелее, а раны заживают медленнее.

Себорейный кератоз (СК) - самая частая доброкачественная опухоль эпидермиса [3]. Среди факторов его развития называют наряду с генетическими и возрастными изменениями иммунологические нарушения [4]. У пациентов с множественными элементами СК часто выявляется инсулинорезистентность [5], однако состояние местного иммунитета в зоне опухоли у больных диабетом практически не изучено.

В коже постоянно присутствуют Т-лимфоциты, которые осуществляют иммунный надзор за эпителием и ограничивают рост изменённых клеток [6]. Роль В-лимфоцитов в коже долго недооценивали. Сейчас известно, что они участвуют в местном воспалении и регуляции Т-клеточного ответа, а также в опухолевом микроокружении [7]. Макрофаги с маркером CD163 относятся к альтернативно активированным (М2) клеткам: этот рецептор-мусорщик связывает комплекс гемоглобин-гаптоглобин и характерен для противовоспалительного, репаративного фенотипа [8].

При диабете соотношение этих популяций нарушается. На модели заживления ран показано, что у больных СД переключение макрофагов с провоспалительного на репаративный фенотип запаздывает, а воспаление затягивается [9, 10]. R. Mirza и T.J. Koh описали нарушение фенотипа моноцитов и макрофагов в ранах мышей с диабетом [11], а A.E. Louiselle и соавт. рассматривают поляризацию макрофагов как одну из главных мишеней при лечении диабетических ран [12]. Остаётся вопрос, затрагивают ли эти сдвиги микроокружение доброкачественной эпителиальной опухоли кожи.

**Цель исследования:** дать иммуногистохимическую характеристику клеточного инфильтрата (CD3+, CD20+ и CD163+ клеток) в зоне себорейного кератоза у больных СД2.

**Материал и методы:** Работа выполнена в Самаркандском государственном медицинском университете. Материалом послужили биоптаты кожи, полученные при эксцизионном удалении элементов СК под местной анестезией 0,5% раствором новокаина у пациентов, обратившихся для диагностики и лечения в лечебные учреждения Самарканда и Термеза в 2024-2026 гг. Выделены три группы: 1-я группа (контроль) - неизменённая кожа; 2-я группа - СК у пациентов без нарушений углеводного обмена; 3-я группа - СК у пациентов с СД2. Диагноз СД2 устанавливали по действующим диагностическим критериям [13].

Материал фиксировали в 10% нейтральном забуференном формалине и заливали в парафин. Срезы толщиной 4-5 мкм окрашивали гематоксилином и эозином для оценки общего строения.

Иммуногистохимическое исследование проводили на парафиновых срезах непрямым иммунопероксидазным методом с визуализацией диаминобензидином (DAB) и докраской ядер гематоксилином. Применяли моноклональные антитела к CD3 (Т-лимфоциты), CD20 (В-лимфоциты) и CD163 (макрофаги М2-фенотипа).

Препараты сканировали и анализировали при увеличении ×200 в программе QuPath 0.5.1 [14]. В поле зрения площадью 1,12-1,14 млн пикс² программа выделяла ядра клеток (функция Positive cell detection) и разделяла клетки на позитивные и негативные по оптической плотности DAB. Индекс экспрессии рассчитывали как долю позитивных клеток от общего числа выявленных клеток, %. Для каждой группы анализировали репрезентативное поле зрения.

URGANCH DAVLAT TIBBIYOT INSTITUTI
JANUBIY OROLBO‘YI TIBBIYOT JURNALI
2 - TOM, 6 - SON. 2026
14.00.00 - TIBBIYOT FANLARI ISSN: 3093-8740

Различия долей позитивных клеток между группами оценивали по критерию $\chi^2$ Пирсона с поправкой Йейтса (таблицы 2×2 «позитивные/негативные клетки»). Различия считали значимыми при $p < 0,05$. Расчёты выполнены в Python 3 (библиотека SciPy).

**Результаты и обсуждение:** Т-лимфоциты (CD3). В контроле CD3+ клетки составили 21,4% (186 из 870 клеток) и распределялись в поле зрения относительно равномерно (рис. 1а, г). При СК без нарушений углеводного обмена их доля снизилась до 13,3% (196 из 1479; $p < 0,001$), позитивные клетки образовывали отдельные скопления в строме между опухолевыми тяжами (рис. 1б, д). У больных СД2 доля CD3+ клеток была наименьшей: 7,3% (62 из 855). Позитивные клетки встречались поодиночке в узких соединительнотканных прослойках (рис. 1в, е). По сравнению с СК без СД различие значимо ($p < 0,001$).

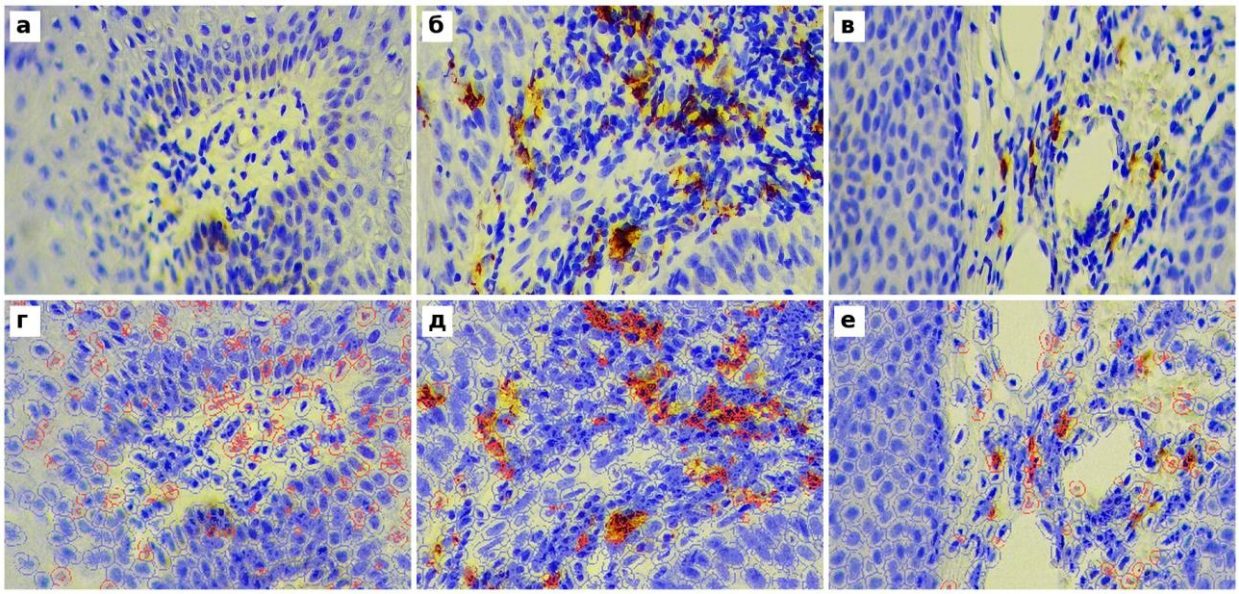


**Рис. 1.** Экспрессия CD3. а, г - контроль; б, д - СК без нарушений углеводного обмена; в, е - СК при СД2. а-в - иммуногистохимическая реакция с антителами к CD3, визуализация DAB, докраска гематоксилином, ×200; г-е - те же поля после сегментации в QuPath 0.5.1, позитивные клетки обведены красным контуром.

В-лимфоциты (CD20). Динамика CD20+ клеток была противоположной. В контроле они составили 9,9% (69 из 695; рис. 2а, г), при СК без СД - 14,9% (150 из 1004; $p = 0,003$), а у больных СД2 - 36,2% (346 из 957), то есть в 2,4 раза больше, чем при СК без СД ($p < 0,001$; рис. 2в, е).

URGANCH DAVLAT TIBBIYOT INSTITUTI
JANUBIY OROLBO‘YI TIBBIYOT JURNALI
2 - TOM, 6 - SON. 2026
14.00.00 - TIBBIYOT FANLARI ISSN: 3093-8740

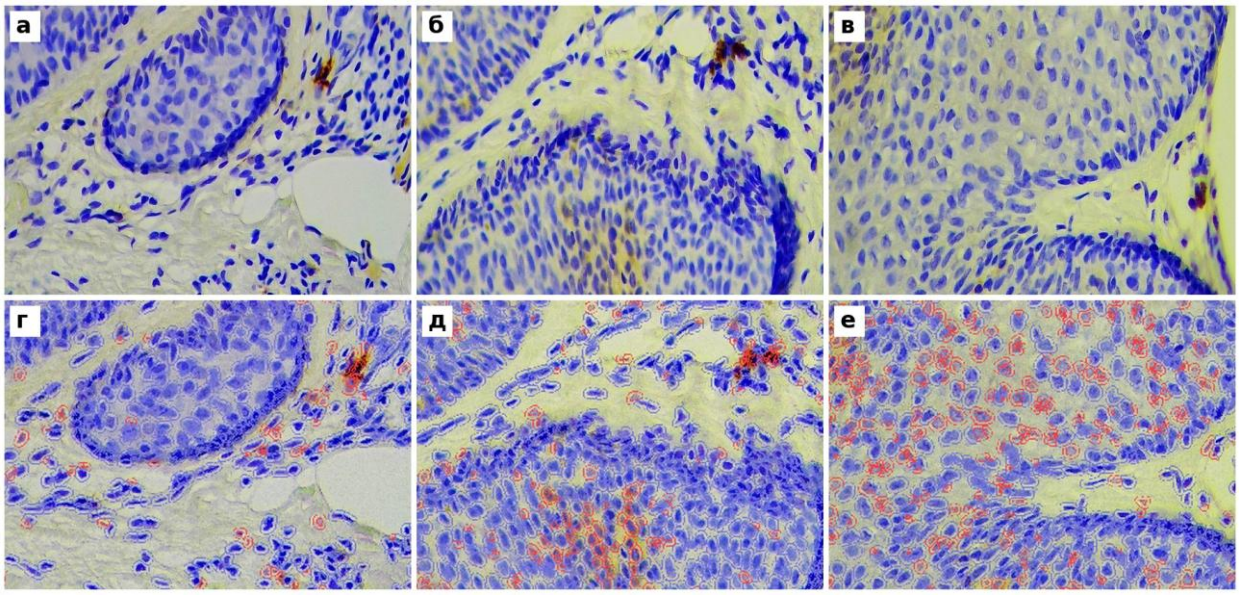


**Рис. 2.** Экспрессия CD20. а, г - контроль; б, д - СК без нарушений углеводного обмена; в, е - СК при СД2. а-в - иммуногистохимическая реакция с антителами к CD20, визуализация DAB, докраска гематоксилином, ×200; г-е - те же поля после сегментации в QuPath 0.5.1, позитивные клетки обведены красным контуром.

Макрофаги М2 (CD163). В контроле доля CD163+ клеток составила 19,2% (рис. 3а, г), при СК без нарушений углеводного обмена - 16,9% (172 из 1016); различие незначимо ($p = 0,15$). У больных СД2 доля CD163+ макрофагов увеличивалась до 35,8% (648 из 1808), более чем вдвое по сравнению с СК без СД ($p < 0,001$; рис. 3в, е). Позитивные клетки располагались в строме вокруг опухолевых тяжей и отдельными элементами проникали между базалоидными клетками.

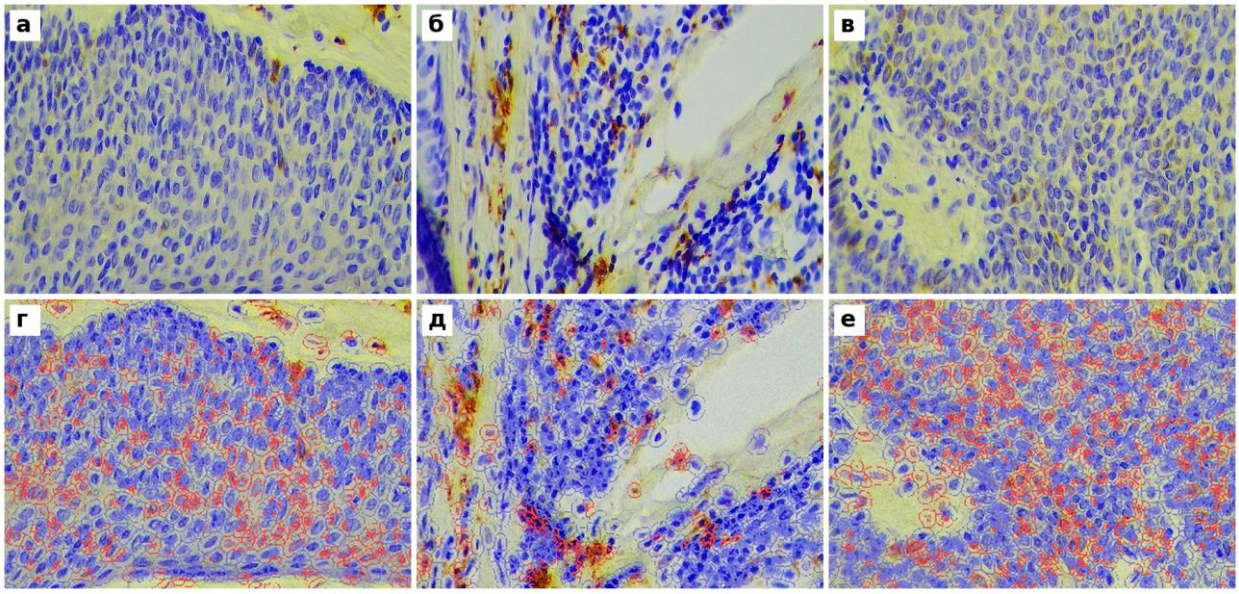


**Рис. 3.** Экспрессия CD163. а, г - контроль; б, д - СК без нарушений углеводного обмена; в, е - СК при СД2. а-в - иммуногистохимическая реакция с антителами к CD163, визуализация DAB, докраска гематоксилином, ×200; г-е - те же поля после сегментации в QuPath 0.5.1, позитивные клетки обведены красным контуром.

URGANCH DAVLAT TIBBIYOT INSTITUTI
JANUBIY OROLBO‘YI TIBBIYOT JURNALI
2 - TOM, 6 - SON. 2026
14.00.00 - TIBBIYOT FANLARI ISSN: 3093-8740

*Таблица 1*

**Состав клеточного инфильтрата в исследуемых группах**

| Показатель | Контроль | СК без СД | СК при СД2 |
|---|---|---|---|
| CD3: всего клеток / позитивных | 870 / 186 | 1479 / 196 | 855 / 62 |
| CD3, % позитивных клеток | 21,4 | 13,3 * | 7,3 * ** |
| CD20: всего клеток / позитивных | 695 / 69 | 1004 / 150 | 957 / 346 |
| CD20, % позитивных клеток | 9,9 | 14,9 * | 36,2 * ** |
| CD163: всего клеток | 1464 | 1016 | 1808 |
| CD163, % позитивных клеток | 19,2 | 16,9 | 35,8 * ** |
| Отношение CD20 / CD3 | 0,46 | 1,13 | 4,99 |

Примечание: * - $p < 0,01$ по сравнению с контролем; ** - $p < 0,001$ по сравнению с группой СК без СД (критерий $\chi^2$ с поправкой Йейтса).

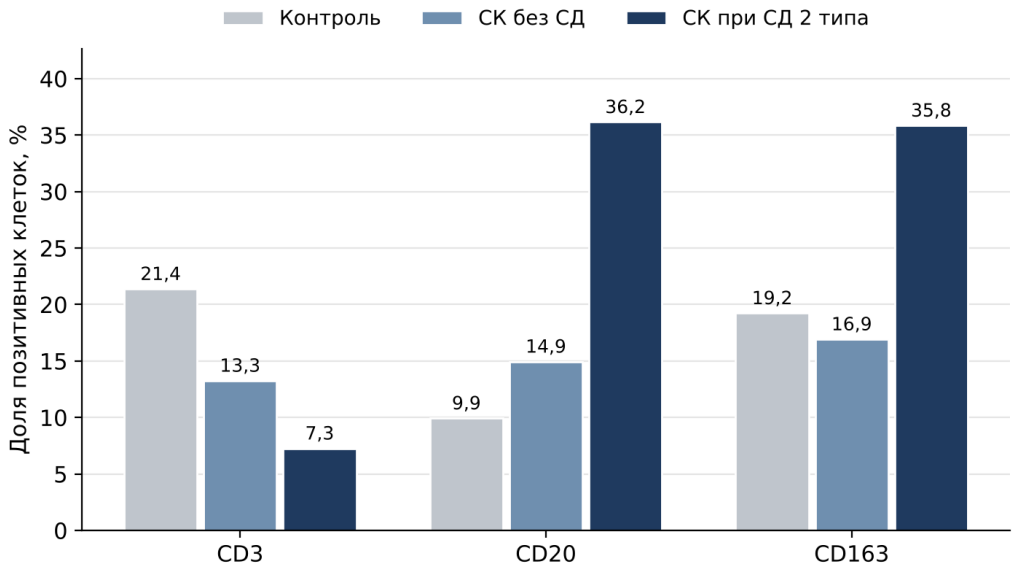


Рис. 4. Доля CD3-, CD20- и CD163-позитивных клеток в исследуемых группах, %.

Для обобщённой оценки рассчитано отношение CD20/CD3. В контроле Т-лимфоциты преобладали над В-лимфоцитами (0,46), при СК без СД число тех и других было почти одинаковым (1,13), а у больных СД2 В-лимфоциты превышали Т-лимфоциты почти в пять раз (4,99).

Уменьшение доли Т-лимфоцитов в зоне СК, особенно выраженное при СД2, можно расценивать как ослабление местного иммунного надзора за эпителием [6]. Для доброкачественной опухоли, растущей за счёт накопления клеток, это может иметь значение: клетки с нарушенным клеточным циклом реже элиминируются.

Накопление В-лимфоцитов и CD163+ макрофагов у больных СД2 указывает на смещение инфильтрата в сторону хронического, регуляторного типа воспаления. В-лимфоциты в коже способны продуцировать цитокины и влиять на функцию Т-клеток и макрофагов [7]. Макрофаги М2 выделяют ростовые факторы и участвуют в ремоделировании стромы [8]. При диабете, по данным экспериментальных и клинических работ,

макрофагальный ответ нарушен, а воспаление в тканях приобретает затяжной характер [9-12]. Наши данные показывают, что похожие изменения развиваются и в микроокружении СК.

Ограничением работы является анализ репрезентативных полей зрения без разделения по гистологическим типам СК. Выявленные закономерности необходимо подтвердить на полной выборке.

**Выводы.** 1. В зоне себорейного кератоза доля CD3+ Т-лимфоцитов снижена по сравнению с неизменённой кожей (13,3% против 21,4%), а у больных СД2 снижается ещё больше - до 7,3% ($p < 0,001$).

2. При СД2 в инфильтрате СК возрастает доля CD20+ В-лимфоцитов (36,2% против 14,9% при СК без СД) и CD163+ макрофагов М2-фенотипа (35,8% против 16,9%; $p < 0,001$).

3. Отношение CD20/CD3 увеличивается от 0,46 в контроле до 1,13 при СК без СД и 4,99 при СК на фоне СД2. Этот показатель можно использовать как интегральный критерий иммуноморфологических изменений СК у больных диабетом.

## ЛИТЕРАТУРА

1. Sun H., Saeedi P., Karuranga S. et al. IDF Diabetes Atlas: Global, regional and country-level diabetes prevalence estimates for 2021 and projections for 2045 // Diabetes Research and Clinical Practice. - 2022. - Vol. 183. - Art. 109119.

2. Lima A.L., Illing T., Schliemann S., Elsner P. Cutaneous manifestations of diabetes mellitus: a review // American Journal of Clinical Dermatology. - 2017. - Vol. 18, № 4. - P. 541-553.

3. Wollina U. Seborrheic keratoses - the most common benign skin tumor of humans. Clinical presentation and an update on pathogenesis and treatment options // Open Access Macedonian Journal of Medical Sciences. - 2018. - Vol. 6, № 11. - P. 2270-2275.

4. Александрова А.К., Смольянникова В.А., Филатова В.А. Себорейный кератоз как неизменный спутник старения. Современный взгляд на этиологию и патогенез // Пространство и Время. - 2018. - № 1-2 (31-32). - С. 295-301.

5. Александрова А.К., Смольянникова В.А. Инсулинорезистентность и себорейный кератоз // Вестник дерматологии и венерологии. - 2015. - Т. 91, № 5. - С. 73-78.

6. Nestle F.O., Di Meglio P., Qin J.Z., Nickoloff B.J. Skin immune sentinels in health and disease // Nature Reviews Immunology. - 2009. - Vol. 9, № 10. - P. 679-691.

7. Egbuniwe I.U., Karagiannis S.N., Nestle F.O., Lacy K.E. Revisiting the role of B cells in skin immune surveillance // Trends in Immunology. - 2015. - Vol. 36, № 2. - P. 102-111.

8. Fabriek B.O., Dijkstra C.D., van den Berg T.K. The macrophage scavenger receptor CD163 // Immunobiology. - 2005. - Vol. 210, № 2-4. - P. 153-160.

9. Brem H., Tomic-Canic M. Cellular and molecular basis of wound healing in diabetes // Journal of Clinical Investigation. - 2007. - Vol. 117, № 5. - P. 1219-1222.

10. Falanga V. Wound healing and its impairment in the diabetic foot // Lancet. - 2005. - Vol. 366, № 9498. - P. 1736-1743.

11. Mirza R., Koh T.J. Dysregulation of monocyte/macrophage phenotype in wounds of diabetic mice // Cytokine. - 2011. - Vol. 56, № 2. - P. 256-264.

12. Louiselle A.E., Niemiec S.M., Zgheib C., Liechty K.W. Macrophage polarization and diabetic wound healing // Translational Research. - 2021. - Vol. 236. - P. 109-116.

13. Алгоритмы специализированной медицинской помощи больным сахарным диабетом / под ред. И.И. Дедова, М.В. Шестаковой, А.Ю. Майорова. - 11-й выпуск // Сахарный диабет. - 2023. - Т. 26, № 2S. - С. 1-157.

14. Bankhead P., Loughrey M.B., Fernández J.A. et al. QuPath: Open source software for digital pathology image analysis // Scientific Reports. - 2017. - Vol. 7, № 1. - Art. 16878.