URGANCH DAVLAT TIBBIYOT INSTITUTI
JANUBIY OROLBO‘YI TIBBIYOT JURNALI
2 - TOM, 6 - SON. 2026
14.00.00 - TIBBIYOT FANLARI ISSN: 3093-8740

УДК: 616.34-007.43-031:611.957-089

РЕЦИДИВЛАНГАН ҚОРИН ОЛД ДЕВОРИ ЧУРРАЛАРИНИ АЁЛЛАРДА ЎЗИГА ХОС ПАТОМОРФОЛОГИК ЖИҲАТЛАРИ



Мўйдинов Жавлонбек Иброхимович., *Фарғона жамоат саломатлиги тиббиёт институти, т.ф.д, (DSc) доцент ozodbek.muydinov st@gmail.com., ORCID: 0009-0003-5045-9856*



Асатуллаев Ғуломжон Шукуруллаевич., *Фарғона жамоат саломатлиги тиббиёт институти, мустақил изланувчиси asatullayev87@gmail.com., ORCID: 0009-0008-9961-6046*

Аннотация. Ушбу мақолада 45-59 ёшли аёлларда рецидивланган қорин олд девори чурраларида кузатиладиган патоморфологик ўзгаришлар ўрганилган. Тадқиқот давомида қорин олд девориниг мушак ва апоневроз тўқималарида юзага келадиган ўзгаришларга, айниқса, бириктирувчи тўқиманинг кўпайиши, чандиқланиш ва фиброз жараёнларига эътибор қаратилган. Гистологик текширувларда коллаген толаларнинг тартибсиз жойлашиши, мушак тўқимасининг атрофияси, фибриноид бўкиш, гиалиноз ва айрим ҳолларда кальциноз ўчоқлари аниқланган. Шунингдек, илгари тўрсимон имплантат қўлланилган соҳаларда ёт жисмга нисбатан гранулематоз реакциялар ва чандиқли тўқиманинг шаклланиши кузатилган. Семизлик ва қандли диабет мавжуд бўлган аёлларда ҳам мушак ва бириктирувчи тўқималарнинг сезиларли ўзгаришлари қайд этилган. Аниқланган морфологик белгилар қорин олд девори тўқималарининг тузилиши ва мустаҳкамлиги бузилишини кўрсатади. Ушбу

URGANCH DAVLAT TIBBIYOT INSTITUTI
JANUBIY OROLBO‘YI TIBBIYOT JURNALI
2 - TOM, 6 - SON. 2026
14.00.00 - TIBBIYOT FANLARI ISSN: 3093-8740

ўзгаришларни ўрганиш рецидивланган чурраларнинг морфологик хусусиятларини тушуниш ва қайта жарроҳлик амалиётини режалаштиришда муҳим аҳамиятга эга.

Калит сўзлар: *рецидивланган вентрал чурра, қорин олд девори, патоморфология, бириктирувчи тўқима, фиброз, мушак атрофияси, гистологик текширув.*

ОСОБЕННОСТИ ПАТОМОРФОЛОГИЧЕСКИХ ИЗМЕНЕНИЙ ПРИ РЕЦИДИВНЫХ ГРЫЖАХ ПЕРЕДНЕЙ БРЮШНОЙ СТЕНКИ У ЖЕНЩИН

Аннотация. В статье изучены патоморфологические изменения при рецидивных грыжах передней брюшной стенки у женщин в возрасте 45-59 лет. Основное внимание уделено изменениям мышечной и апоневротической тканей передней брюшной стенки, особенно разрастанию соединительной ткани, рубцеванию и развитию фиброза. При гистологическом исследовании выявлены беспорядочное расположение коллагеновых волокон, атрофия мышечной ткани, фибриноидное набухание, гиалиноз и в отдельных случаях очаги кальциноза. В участках ранее установленных сетчатых имплантатов наблюдались гранулематозные реакции на инородный материал и образование рубцовой ткани. Выраженные изменения мышечной и соединительной тканей также отмечались у женщин с ожирением и сахарным диабетом. Выявленные морфологические признаки свидетельствуют о нарушении структуры и прочности тканей передней брюшной стенки. Изучение этих изменений имеет важное значение для понимания морфологических особенностей рецидивных грыж и планирования повторных хирургических вмешательств.

Ключевые слова: *рецидивная вентральная грыжа, передняя брюшная стенка, патоморфология, соединительная ткань, фиброз, мышечная атрофия, гистологическое исследование.*

DISTINCTIVE PATHOMORPHOLOGICAL FEATURES OF RECURRENT ANTERIOR ABDOMINAL WALL HERNIAS IN WOMEN

Abstract. This article examines the pathomorphological changes associated with recurrent anterior abdominal wall hernias in women aged 45-59 years. Particular attention is paid to changes in the muscular and aponeurotic tissues of the anterior abdominal wall, especially connective tissue proliferation, scar formation, and fibrosis. Histological examination revealed irregularly arranged collagen fibers, muscle atrophy, fibrinoid swelling, hyalinosis, and, in some cases, areas of calcification. Granulomatous foreign-body reactions and scar tissue formation were observed in areas where surgical mesh implants had previously been used. Marked changes in muscle and connective tissues were also noted in women with obesity and diabetes mellitus. These morphological findings indicate structural changes that may weaken the tissues of the anterior abdominal wall. Understanding these changes is important for evaluating the morphological features of recurrent hernias and planning repeat surgical procedures.

Keywords: *recurrent ventral hernia, anterior abdominal wall, pathomorphology, connective tissue, fibrosis, muscle atrophy, histological examination.*

Муаммонинг долзарблиги: Қорин олд девори чурралари бугунги кунда умумий жарроҳлик амалиётида кўп учрайдиган касалликлардан бири ҳисобланади. Айниқса, операциядан кейин чурранинг қайта пайдо бўлиши беморларни даволашда жиддий муаммо туғдирмоқда. Таҳлил қилинган маълумотларда бундай кесмалардан кейин икки йил давомида чандиқ чурраси ривожланишининг умумлаштирилган кўрсаткичи 12,8% ни ташкил этган. Шу боис жарроҳлик техникасини тўғри танлаш билан бирга, қорин девори тўқималарининг ҳолатини ҳам ҳисобга олиш муҳим аҳамият касб этади [1, 2].

Рецидивланган чурраларни даволаш натижалари ҳар доим ҳам кутилганидек бўлавермайди. Burger ва ҳаммуаллифлар томонидан ўтказилган узоқ муддатли кузатувда чандиқ чурраларини оддий чок билан пластика қилишдан кейин 10 йиллик рецидив кўрсаткичи 63% ни, тўрсимон имплантат қўлланилган беморларда эса 32% ни ташкил этган. Кейинги йилларда ўтказилган йирик тадқиқотларда ҳам ушбу муаммонинг сақланиб қолаётгани кўрсатилди. Жумладан, 2026 йилда эълон қилинган, 20 703 нафар бемор маълумотларини қамраб олган тадқиқотда операциядан кейинги чандиқ чурраларининг умумий рецидив кўрсаткичи 27,2% бўлган [3, 4].

Чурранинг қайта ривожланишига таъсир этувчи омиллар турлича бўлиб, улар орасида ёш, тана вазни, чурра дарвозасининг катталиги, операция соҳасидаги инфекция ва қўлланилган пластика материали муҳим ўрин тутади. Lin ва ҳаммуаллифлар 145 нафар бемор иштирокида ўтказган тадқиқотида тана масса индексининг 27 кг/м² дан юқори бўлиши, 70 ёшдан катта ёш ва ўпка вентиляциясидаги бузилишлар рецидив хавфи билан боғлиқ эканлигини аниқлаган. Бошқа бир тадқиқотда 18 959 нафар беморнинг маълумотлари ўрганилиб, семизлик ва чекиш чурранинг қайта пайдо бўлиши билан боғлиқ омиллар сифатида баҳоланган [5, 6].

Аёлларда қорин олд девори чурраларининг ривожланиши ва қайта пайдо бўлиши айрим ўзига хос хусусиятларга эга. Ҳомиладорлик даврида қорин деворига тушадиган механик юклама ортиши, мушак ва апоневроз тузилмаларининг чўзилиши ушбу соҳанинг ҳолатига таъсир кўрсатиши мумкин. Данияда 3578 нафар аёл иштирокида ўтказилган тадқиқотда герниопластикадан кейинги ҳомиладорлик рецидив хавфининг тахминан 1,56 марта ортиши билан боғлиқ бўлган. Шунингдек, 14 638 нафар аёл маълумотларини қамраб олган метатаҳлилда операциядан кейин ҳомиладор бўлмаганларда рецидив 9%, ҳомиладор бўлганларда эса 12% ни ташкил этган [7, 8].

Қорин олд девори мустаҳкамлигини таъминловчи асосий тузилмалардан бири бириктирувчи тўқима ҳисобланади. Унинг таркибидаги коллаген толаларнинг миқдори, тури ва ўзаро жойлашиши тўқиманинг чўзилишга чидамлилигини белгилайди. Илмий тадқиқотларда чурраси бўлган беморларда I ва III турдаги коллагенлар нисбатининг ўзгариши қайд этилган. Айниқса, мустаҳкам I турдаги коллагенга нисбатан III турдаги коллаген улушининг ортиши толаларнинг механик хусусиятларига таъсир кўрсатиши мумкин. Henriksen ва ҳаммуаллифлар 52 та илмий ишни таҳлил қилиб, коллаген алмашинувидаги бузилишлар чурра шаклланиши ва унинг рецидивланишида муҳим ўрин тутишини таъкидлаганлар [9, 10].

Бириктирувчи тўқимадаги ўзгаришлар фақат коллаген толаларининг миқдори билан чекланмайди. Чандиқ тўқимасида уларнинг тартибсиз жойлашиши, етилиш жараёнининг бузилиши ва ҳужайралараро матрикс таркибидаги ўзгаришлар ҳам аҳамиятга эга. Rosch ва ҳаммуаллифлар рецидивланган чандиқ чурраларида I ва III турдаги коллаген нисбати пасайишини, шунингдек, матрикс металлопротеиназа-1 фаоллиги билан боғлиқ ўзгаришларни кўрсатганлар [10, 11].

Ҳозирги жарроҳлик амалиётида тўрсимон имплантатлар қорин олд девори нуқсонларини мустаҳкамлашда кенг қўлланилади. Бироқ организмга ўрнатилган бундай материаллар атрофида маълум даражада тўқима реакцияси юзага келади. Klinge ва ҳаммуаллифлар томонидан олиб борилган гистологик тадқиқотда имплантат атрофида узоқ вақт сақланувчи сурункали яллиғланиш, макрофаглар тўпланиши ва бириктирувчи тўқима шаклланиши аниқланган. Шу билан бирга, яллиғланиш даражаси имплантат материалига қараб фарқ қилиши кўрсатилган [12].

URGANCH DAVLAT TIBBIYOT INSTITUTI
JANUBIY OROLBO‘YI TIBBIYOT JURNALI
2 - TOM, 6 - SON. 2026
14.00.00 - TIBBIYOT FANLARI ISSN: 3093-8740

Қандли диабет, семизлик ва бошқа ҳамроҳ касалликлар мавжуд беморларда жароҳат битиши ҳамда операциядан кейинги асоратлар масаласи янада муҳим ҳисобланади. Аммо ушбу омилларнинг барчаси ҳар бир беморда чурра рецидивига бевосита сабаб бўлади, деб айтиш тўғри эмас. Wei ва ҳаммуаллифларнинг 2026 йилда нашр қилинган метатаҳлилида 97 428 нафар бемор маълумотлари умумлаштирилган бўлиб, семизлик ва қандли диабет каби омилларнинг операция натижаларига таъсири турли тадқиқотларда бир хил эмаслиги қайд этилган [6, 13].

Чурранинг рецидивланишида тўқималарнинг дастлабки ҳолати билан операциядан кейин юзага келадиган ўзгаришларни бир-биридан ажратиш ҳам муҳимдир. Чандиқланиш, коллаген толаларнинг қайта шаклланиши ва маҳаллий яллиғланиш жараёнлари қорин деворининг механик хусусиятларига таъсир қилиши мумкин. Аввалги тадқиқотларда рецидивланган чурраси бўлган беморларнинг бириктирувчи тўқимасида коллаген таркиби ва унинг тақсимланиши ўзгаргани кўрсатилган [9, 11, 14].

Юқорида келтирилган маълумотлардан кўриниб турибдики, рецидивланган қорин олд девори чурралари ҳанузгача ечимини тўлиқ топмаган муаммолардан биридир. Айниқса, аёлларда мушак-апоневротик тузилмаларнинг ҳолати, бириктирувчи тўқиманинг қайта қурилиши, фиброз ва операциядан кейинги чандиқланиш жараёнларини ўрганиш муҳим аҳамиятга эга. Мавжуд адабиётларда чурра рецидивининг клиник ва жарроҳлик омиллари кенг ёритилган бўлса-да, айнан 45-59 ёшли аёлларда кузатиладиган патоморфологик ўзгаришларни биргаликда баҳолашга қаратилган тадқиқотлар етарли эмас. Шу нуқтаи назардан, рецидивланган чурраларда қорин олд деворининг мушак, апоневроз ва бириктирувчи тўқималарида юзага келадиган ўзгаришларни гистологик жиҳатдан ўрганиш, уларнинг ўзига хос белгиларини аниқлаш ҳамда қайта жарроҳлик амалиётини режалаштиришда аҳамиятини баҳолаш долзарб илмий-амалий вазифа ҳисобланади.

Тадқиқот мақсади: Рецидивланган қорин олд девори чурраларини ёшга доир ўзгаришларининг патоморфологик жиҳатларини ўрганиш.

Материал ва усуллар. Тадқиқот учун Республика суд-тиббий экспертиза илмий-амалий марказида 2020-2022 йиллар давомида ўтказилган 52 та аутопсия материаллари олинди. Ушбу материаллар асосида аёлларда рецидивланган қорин олд девори чурраларига хос патоморфологик ўзгаришлар ўрганилди. Асосий эътибор қорин олд деворининг мушак, апоневроз ва бириктирувчи тўқималарида юзага келган ўзгаришларга қаратилди. Тадқиқот давомида тўқималарнинг гистологик тузилишини баҳолаш учун гематоксилин ва эозин билан бўялган препаратлар микроскоп остида ўрганилди. Бунда коллаген толаларнинг жойлашиши, бириктирувчи тўқиманинг кўпайиши, фиброз ва чандиқланиш жараёнлари, мушак толаларидаги атрофик ўзгаришлар ҳамда яллиғланиш белгиларига алоҳида эътибор берилди. Олинган маълумотлар умумлаштирилиб, морфологик ўзгаришларнинг хусусиятлари таҳлил қилинди ва статистик жиҳатдан баҳоланди.

Мухокама ва натижалар

Тадқиқотимиз натижаларида асосида қорин олд девори тўқималаридаги морфологик ўзгаришлар ўрганилди. Гематоксилин ва эозин билан бўялган гистологик препаратларни таҳлил қилишда асосий эътибор қорин оқ чизиғи соҳасидаги мушак-апоневротик тузилмалар ва бириктирувчи тўқиманинг ҳолатига қаратилди. Текширилган тўқималарда коллаген толаларнинг тартибсиз жойлашиши, эластик толаларнинг титилиши ва парчаланиши билан боғлиқ ўзгаришлар кузатилди. Шунингдек, айрим соҳаларда мушак толаларининг атрофияси ва бириктирувчи тўқиманинг кўпайиши қайд этилди. Бундай ўзгаришлар қорин олд девори тўқималарининг одатдаги тузилиши бузилганини кўрсатади. Айниқса, 45-59 ёшли аёлларда мушак-апоневротик тузилмаларнинг жисмоний зўриқишга чидамлилиги пасайиши, ёшга

URGANCH DAVLAT TIBBIYOT INSTITUTI
JANUBIY OROLBO‘YI TIBBIYOT JURNALI
2 - TOM, 6 - SON. 2026
14.00.00 - TIBBIYOT FANLARI ISSN: 3093-8740

боғлиқ ўзгаришлар ва модда алмашинувининг бузилиши чурранинг қайта пайдо бўлишига таъсир кўрсатиши мумкин. Гистологик белгиларни умумлаштириб баҳолаганда, қорин оқ чизиғи соҳасидаги бириктирувчи тўқиманинг қайта шаклланиши, эластик толаларнинг шикастланиши ва мушак тўқимасидаги атрофик ўзгаришлар рецидивланган вентрал чурраларнинг муҳим морфологик хусусиятлари эканлиги кўринди (1-расмга қаранг).

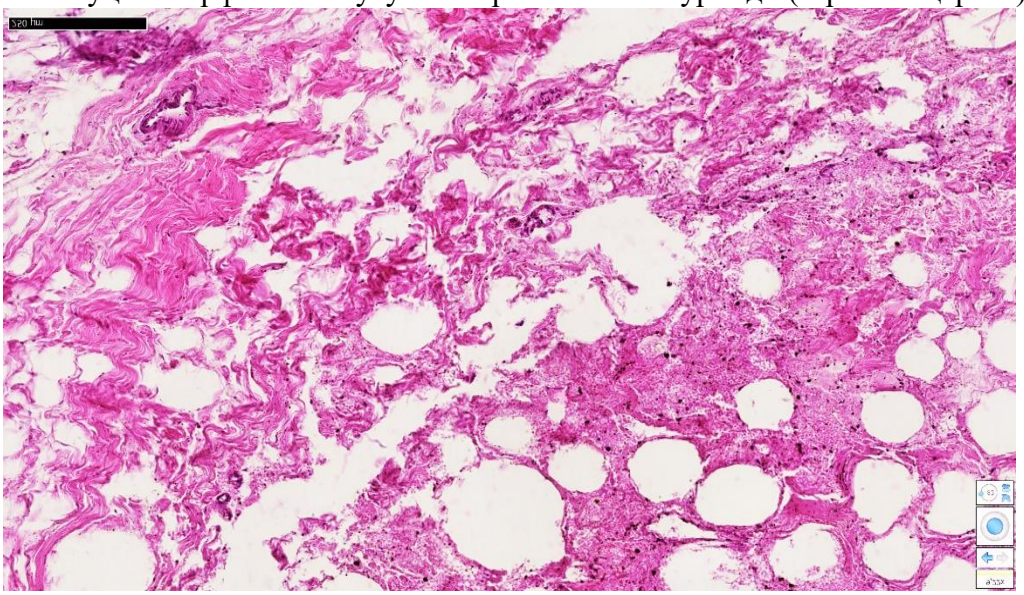

1-Расм. 53 ёшли аёл киши. Семириш 3 даража. Рецидивланган вентрал чуррани қайта пластикаси. Чурра фиброз тўқимаси ва ораликда хар хил даражада шаклланган ёғ тўқимаси. Фрагментациялашган бирикитрувчи тўқима ва фибриноид некрозга учрган ўчоқлар. Бўёқ Г.Э. Ўлчами 10х10.

Гистологик текширувларда герниопластикадан кейин қорин олд деворининг оқ чизиқ соҳасидаги мушак-апоневротик тузилмаларда сезиларли ўзгаришлар кузатилди. Айрим жойларда апоневрознинг одатдаги тузилиши бузилиб, унинг ўрнида чандиқланган бириктирувчи тўқима кўпайгани аниқланди. Коллаген толалар қалинлашиб, дағал тутамлар ҳосил қилган ва тартибсиз жойлашган. Шу соҳада майда қон томирлар сонининг камайиши ҳам қайд этилди. Тўқималарнинг қайта тикланиш жараёни кечаётган ўчоқларда эластик толаларнинг камайиши, айрим қисмларда эса фибриноид бўкиш ва гиалиноз белгилари кузатилди. Ушбу морфологик ўзгаришлар операциядан кейин қорин олд девори тўқималарининг табиий тузилиши тўлиқ тикланмаганини, чандиқланиш ва фиброз жараёнлари устунлик қилганини кўрсатади. Бу ҳолат қорин деворининг мустаҳкамлигига таъсир қилиб, чурранинг қайта пайдо бўлишига шароит яратиши мумкин (2-расмга қаранг).

URGANCH DAVLAT TIBBIYOT INSTITUTI
JANUBIY OROLBO‘YI TIBBIYOT JURNALI
2 - TOM, 6 - SON. 2026
14.00.00 - TIBBIYOT FANLARI ISSN: 3093-8740

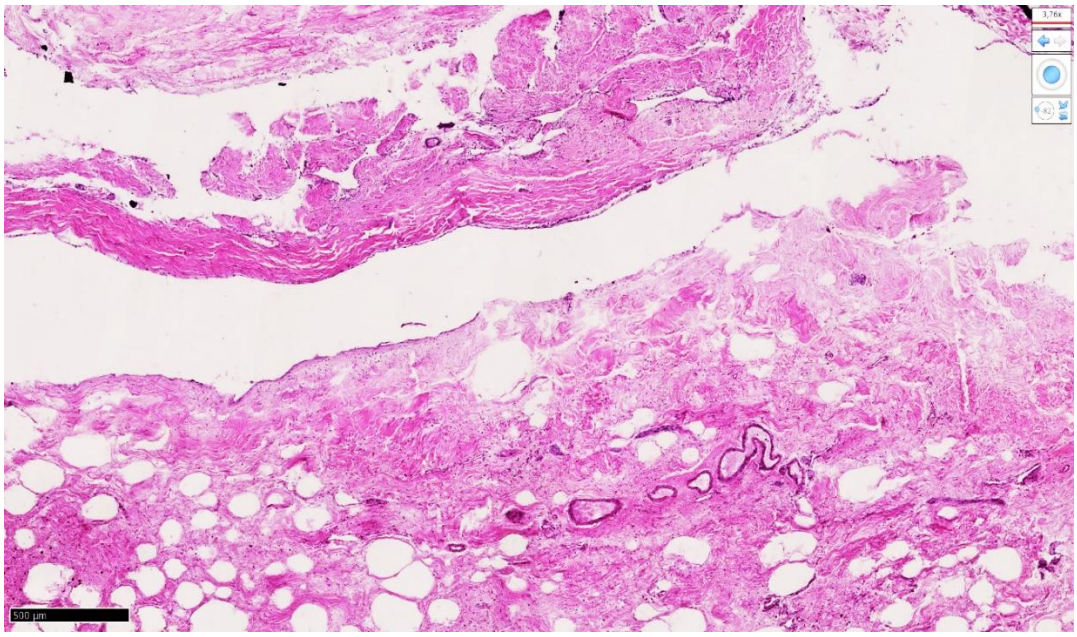

2-Расм. 49 ёшли аёл киши. Қандли диабет билан хасталанган аёл. Семириш 2 даража. Рецидивланган вентрал чурра. Қорин париетал пардаси юзасида массив чандиқланган фиброз тўқима ва ораликда липаматоз ўчоқлар. Аллопластика қилинган соҳалар атрофида ўчоқли калциноз. Фрагментациялашган бирикитрувчи тўқима ва фибриноид некрозга учрган ўчоқлар. Бўёқ Г.Э. Ўлчами 10х10.

Гистологик текширувларда тўрсимон эндопротез қўлланилган соҳаларда ҳам ўзига хос морфологик ўзгаришлар кузатилди. Имплантат атрофида тўқималарнинг қайта тикланиш жараёни билан бирга фибробластлар фаоллашгани ва бириктирувчи тўқиманинг кўпайгани қайд этилди. Айрим жойларда ёт жисмга нисбатан гранулематоз реакция ривожланиб, унинг атрофида дағал коллаген толалардан ташкил топган чандиқли фиброз тўқима шаклланган. Бу толалар бир текис жойлашмаган бўлиб, қорин оқ чизиғи ва киндик ҳалқаси атрофидаги тўқималарнинг одатдаги тузилиши бузилгани кўринди. Шу билан бирга, чандиқланган соҳаларда мушак-апоневротик тузилмаларнинг бириктирувчи тўқима билан алмашиниши кузатилди. Бундай морфологик ўзгаришлар қорин олд деворининг мустаҳкамлиги ва эластиклигига салбий таъсир кўрсатиши мумкин. Натижада операция қилинган соҳада тўқималарнинг механик чидамлилиги пасайиб, чурранинг қайта пайдо бўлиши учун шароит юзага келиши эҳтимолдан холи эмас (3-расмга қаранг).

URGANCH DAVLAT TIBBIYOT INSTITUTI
JANUBIY OROLBO‘YI TIBBIYOT JURNALI
2 - TOM, 6 - SON. 2026
14.00.00 - TIBBIYOT FANLARI ISSN: 3093-8740

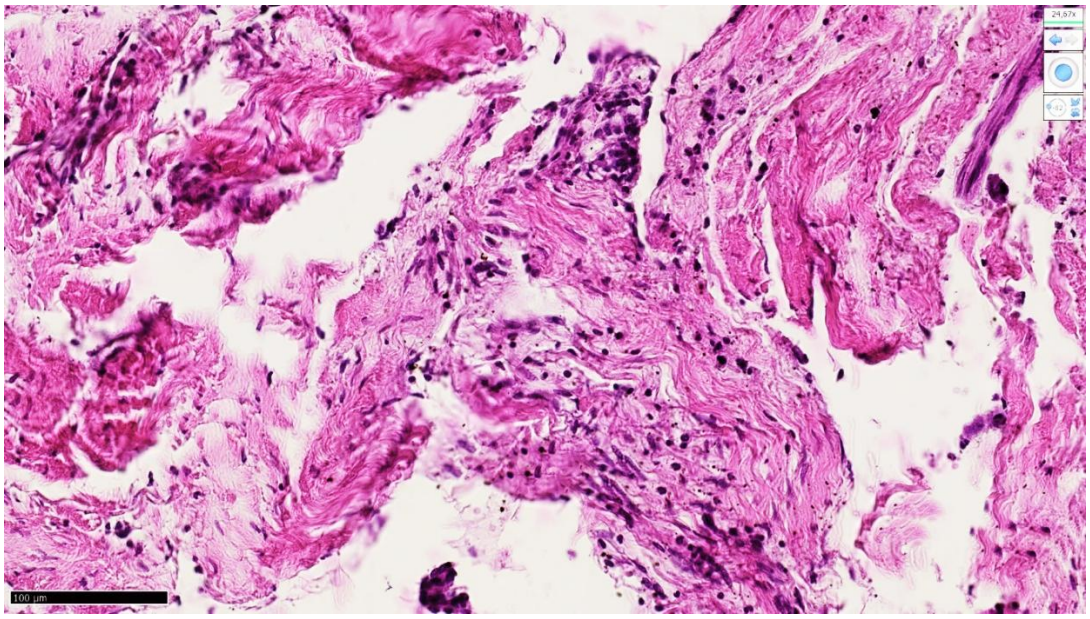

3-Расм. 51 ёшли аёл киши. Қандли диабет билан хасталанган аёл. Семириш 3 даража. Рецидивланган вентрал чурра. Қорин париетал пардаси ва мушак апоневрози ораси пенетрациялашган сурункали лимфоцитар инфильтрация ва оралиқ шишлар шаклланган. Мушак тўқимасида некробиоз ва миофиброз ўчоқлари аниқланади. Бўёқ Г.Э. Ўлчами 10х10.

Рецидивланган қорин олд девори чурраларида кузатиладиган морфологик ўзгаришлар аввалги операциядан кейин шаклланган чандиқ тўқималарининг ҳолати билан ҳам боғлиқ. Гистологик текширувларда қорин оқ чизиғи соҳасидаги мушак-апоневротик тузилмаларнинг одатдаги тузилиши бузилгани, уларнинг айрим қисмлари зич чандиқли бириктирувчи тўқима билан алмашингани кузатилди. Коллаген толалар тартибсиз жойлашиб, баъзи соҳаларда дағал толали фиброз тўқима ҳосил қилган. Шу билан бирга, эски чандиқлар атрофида сурункали яллиғланиш белгилари ва янги грануляцион тўқима шаклланиши қайд этилди. Айрим жойларда чандиқли тўқима билан грануляцион тўқима ўзаро туташиб, фиброз битишмалар ҳосил қилгани кўринди. Ушбу соҳаларда коллаген толаларнинг фибриноид бўкиши ва гиалинозга хос ўчоқли ўзгаришлар ҳам аниқланди. Бундай морфологик белгилар қорин олд деворида тўқималарнинг қайта тикланиш жараёни бир текис кечмаганини ва чандиқланиш устунлик қилганини кўрсатади. Бу ҳолат қайта герниопластика вақтида тўқималарни бирлаштириш ва қорин девори мустаҳкамлигини тиклашни қийинлаштириши мумкин (4-расмга қаранг).

URGANCH DAVLAT TIBBIYOT INSTITUTI
JANUBIY OROLBO‘YI TIBBIYOT JURNALI
2 - TOM, 6 - SON. 2026
14.00.00 - TIBBIYOT FANLARI ISSN: 3093-8740

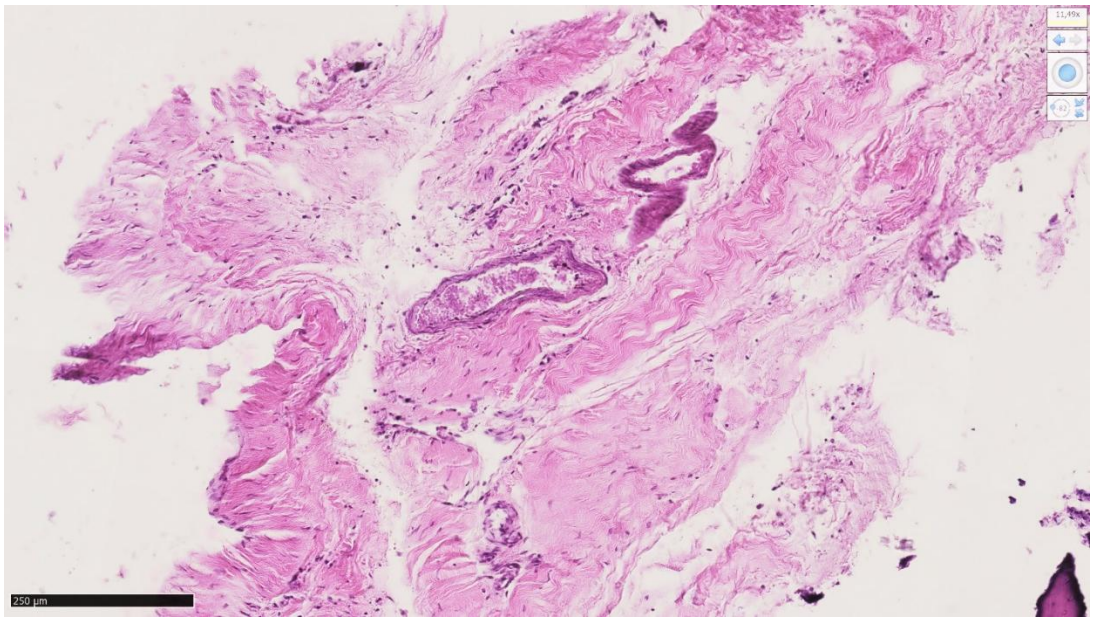

4-Расм. 49 ёшли аёл киши. Семириш 3 даража. Рецидивланган вентрал чурра. Қорин олд девори склет мушакларининг атрофик ва склротик ўзгариши. Ораликда дағал толали коллаген бирикитрувчи тўқиманинг тўлқинсимон чандиқланган нотекис шаклланганлиги. Репаратив регенрация тўлиқ чандиқланган битишмали кўринишида. Бўёқ Г.Э. Ўлчами 10х10.

Тадқиқот давомида 45-59 ёшли аёлларда рецидивланган вентрал чурралар соҳасида қорин олд деворининг мушак-апоневротик тузилмаларида сезиларли морфологик ўзгаришлар кузатилди. Гистологик текширувларда мушак ва апоневроз толаларининг одатдаги жойлашуви бузилиб, айрим қисмлари чандиқланган бириктирувчи тўқима билан алмашингани аниқланди. Коллаген толалар қалинлашиб, тартибсиз жойлашган дағал тутамлар ҳосил қилган. Шу билан бирга, мушак толаларида атрофия ва улар орасида фиброз тўқиманинг кўпайиши қайд этилди.

Чандиқланган соҳаларда эластик толаларнинг сийраклашишига хос белгилар, айрим жойларда эса фибриноид бўкиш, гиалиноз ва дистрофик кальциноз ўчоқлари кузатилди. Бундай ўзгаришлар тўқималарнинг қайта тикланиш жараёни бир текис кечмаганини кўрсатади. Айниқса, фиброз кучли ривожланган қисмларда мушак-апоневротик тузилмаларнинг одатдаги ҳолати сақланмаган.

Тўрсимон эндопротез қўлланилган соҳаларда бириктирувчи тўқиманинг кўпайиши ва ёт жисмга нисбатан гранулематоз реакциялар аниқланди. Имплантат атрофида фибробластлар иштирокида чандиқли тўқима шаклланган, айрим қисмларда сурункали яллиғланиш белгилари ҳам кузатилган. Бу ҳолат операциядан кейин тўқималарда қайта тикланиш ва чандиқланиш жараёнлари биргаликда кечганини кўрсатади.

Олинган натижаларга кўра, рецидивланган вентрал чурраларда мушак атрофияси, коллаген толаларнинг тартибсиз жойлашиши, фиброз ва чандиқланиш қорин олд деворининг асосий морфологик ўзгаришлари сифатида намоён бўлди. Ушбу белгилар қорин деворининг мустаҳкамлиги ва эластиклигига таъсир кўрсатиши мумкин. Шу сабабли қайта герниопластикани режалаштиришда мушак-апоневротик тузилмалар ва чандиқланган тўқималарнинг ҳолатини ҳисобга олиш муҳим аҳамиятга эга.

Хулоса

1. Рецидивланган вентрал чурраларда қорин олд деворининг юмшоқ тўқималарида сезиларли патоморфологик ўзгаришлар кузатилди. Гистологик текширувларда дағал толали бириктирувчи тўқиманинг кўпайиши, фиброз ва склероз жараёнлари, шунингдек, айрим соҳаларда фибриноид бўкиш, гиалиноз ва дистрофик кальциноз ўчоқлари аниқланди.

2. 45-59 ёшли аёлларда рецидивланган вентрал чурралар соҳасида мушак-апоневротик тузилмаларнинг одатдаги тузилиши бузилгани, мушак толаларида атрофия ва коллаген толаларнинг тартибсиз жойлашиши қайд этилди. Бундай ўзгаришлар қорин олд деворида чандиқланган бириктирувчи тўқиманинг устунлик қилиши ва тўқималарнинг қайта тикланиш жараёни бир текис кечмаганини кўрсатади.

3. Аввалги герниопластикада тўрсимон эндопротез қўлланилган соҳаларда ёт жисмга нисбатан гранулематоз реакциялар, сурункали яллиғланиш белгилари ва чандиқли фиброз тўқиманинг шаклланиши кузатилди. Аниқланган морфологик ўзгаришлар қорин олд деворининг мустаҳкамлигига таъсир кўрсатиши мумкин бўлиб, уларни қайта жарроҳлик амалиётини режалаштиришда ҳисобга олиш муҳим аҳамиятга эга.

Фойдаланилган адабиётлар

1. Sanders D. L., Pawlak M. M., Simons M. P. et al. Midline incisional hernia guidelines: the European Hernia Society // British Journal of Surgery. - 2023. - Vol. 110, № 12. - P. 1732-1768.

2. Deerenberg E. B., Henriksen N. A., Antoniou G. A. et al. Updated guideline for closure of abdominal wall incisions from the European and American Hernia Societies // British Journal of Surgery. - 2022. - Vol. 109, № 12. - P. 1239-1250.

3. Burger J. W. A., Luijendijk R. W., Hop W. C. J. et al. Long-term follow-up of a randomized controlled trial of suture versus mesh repair of incisional hernia // Annals of Surgery. - 2004. - Vol. 240, № 4. - P. 578-585.

4. Guttesen E. Á. L., Reistrup H., Gram-Hanssen A. et al. Reoperation Versus Self-Reported Recurrence After Ventral Hernia Repair: A Nationwide Survey- and Register-Based Study // World Journal of Surgery. - 2026. - Vol. 50, № 9. - P. 2600-2608.

5. Lin Y., Shi H., Yang R. et al. Risk factors of recurrence after incisional hernia preperitoneal repair: a long-term retrospective single-center cohort study // Langenbeck's Archives of Surgery. - 2024. - Vol. 409, № 1. - Art. 164.

6. Jensen S. A.-M. S., Fonnes S., Gram-Hanssen A. et al. Lifestyle-related risk factors and recurrence after ventral hernia surgery: nationwide registry and survey study // BJS Open. - 2026. - Vol. 10, № 4. - Art. zrag098.

7. Oma E., Jensen K. K., Jorgensen L. N. Increased risk of ventral hernia recurrence after pregnancy: A nationwide register-based study // The American Journal of Surgery. - 2017. - Vol. 214, № 3. - P. 474-478.

8. Nouh T., Ali F. S., Krause K. J., Zaimi I. Ventral hernia recurrence in women of childbearing age: a systematic review and meta-analysis // Hernia. - 2018. - Vol. 22, № 6. - P. 1067-1075.

9. Henriksen N. A., Yadete D. H., Sorensen L. T., Ågren M. S., Jorgensen L. N. Connective tissue alteration in abdominal wall hernia // British Journal of Surgery. - 2011. - Vol. 98, № 2. - P. 210-219.

10. Klinge U., Si Z. Y., Zheng H. et al. Abnormal collagen I to III distribution in the skin of patients with incisional hernia // European Surgical Research. - 2000. - Vol. 32, № 1. - P. 43-48.

11. Rosch R., Junge K., Knops M. et al. Analysis of collagen-interacting proteins in patients with incisional hernias // Langenbeck's Archives of Surgery. - 2003. - Vol. 387, № 11-12. - P. 427-432.

12. Klinge U., Klosterhalfen B., Müller M., Schumpelick V. Foreign body reaction to meshes used for the repair of abdominal wall hernias // European Journal of Surgery. - 1999. - Vol. 165, № 7. - P. 665-673.

13. Wei P., Zhao X., Tian G. Risk factors for recurrence and surgical site infection after abdominal wall hernia repair: a systematic review and meta analysis // Frontiers in Surgery. - 2026. - Vol. 13. - Art. 1835070.

14. Klinge U., Si Z. Y., Zheng H. et al. Collagen I/III and matrix metalloproteinases (MMP) 1 and 13 in the fascia of patients with incisional hernias // Journal of Investigative Surgery. - 2001. - Vol. 14, № 1. - P. 47-54.